

Мононевропатии

Кодирование по Международной G54.0/G54.2/G54.8/G54.9/G56/G56.0/G56.1/G56.2 статистической классификации /G56.3/G56.8/G56.9/G57.0/G57.2/G57.3/G57.4/G57.6 болезней и проблем, связанных со /G58.8/58.9/G59.8 здоровьем:

Возрастная группа: **взрослые**

Год утверждения: **202**

Разработчик клинической рекомендации:

- **Всероссийское общество неврологов**
- **Союз реабилитологов России**
- **Ассоциация нейрохирургов России**
- **Ассоциация специалистов по клинической нейрофизиологии.**



МБ 1



Оглавление

Оглавление	2
Список сокращений	16
Термины и определения	17
1. Мононевропатия срединного нерва	18
1.1 Краткая информация по заболеванию или состоянию (группе заболеваний или состояний).....	18
1.1.1 Определение заболевания или состояния (группы заболеваний или состояний).....	18
1.1.2 Этиология и патогенез заболевания или состояния (группы заболеваний или состояний)	18
1.1.3 Эпидемиология заболевания или состояния (группы заболеваний или состояний)	19
1.1.4 Особенности кодирования заболевания или состояния (группы заболеваний или состояний) по Международной статистической классификации болезней и проблем, связанных со здоровьем.....	20
1.1.5 Классификация заболеваний или состояний (группы заболеваний или состояний)	20
1.1.6 Клиническая картина заболеваний или состояний (группы заболеваний или состояний)	20
1.2 Диагностика заболевания или состояния (группы заболеваний или состояний), медицинские показания и противопоказания к применению методов диагностики.....	20
1.2.1 Жалобы и анамнез.....	20
1.2.2 Физикальное обследование.....	22
1.2.3 Лабораторные диагностические исследования.....	25
1.2.4 Инструментальные диагностические исследования.....	25
1.2.5 Иные диагностические исследования	27
1.3 Лечение, включая медикаментозную и немедикаментозную терапии, диетотерапию, обезболивание, медицинские показания и противопоказания к применению методов лечения.....	27
1.3.1 Консервативное лечение.....	27
1.3.2 Хирургическое лечение	28
1.4 Медицинская реабилитация и санаторно-курортное лечение, медицинские	

показания и противопоказания к применению методов медицинской реабилитации, в том числе основанных на использовании природных лечебных факторов	30
1.5 Профилактика и диспансерное наблюдение, медицинские показания и противопоказания к применению методов профилактики	30
1.6 Организация оказания медицинской помощи	31
1.7 Дополнительная информация (в том числе факторы, влияющие на исход заболевания или состояния).....	31
2. Мононевропатия локтевого нерва.....	31
2.1 Краткая информация по заболеванию или состоянию (группе заболеваний или состояний).....	31
2.1.1 Определение заболевания или состояния (группы заболеваний или состояний)	31
2.1.2 Этиология и патогенез заболевания или состояния (группы заболеваний или состояний)	31
2.1.3 Эпидемиология заболевания или состояния (группы заболеваний или состояний)	32
2.1.4 Особенности кодирования заболевания или состояния (группы заболеваний или состояний) по Международной статистической классификации болезней и проблем, связанных со здоровьем.....	33
2.1.5 Классификация заболеваний или состояний (группы заболеваний или состояний)	33
2.1.6 Клиническая картина заболеваний или состояний (группы заболеваний или состояний)	33
2.2 Диагностика заболевания или состояния (группы заболеваний или состояний), медицинские показания и противопоказания к применению методов диагностики.....	34
2.2.1 Жалобы и анамнез.....	34
2.2.2 Физикальное обследование.....	34
2.2.3 Лабораторные диагностические исследования.....	37
2.2.4 Инструментальные диагностические исследования.....	37
2.2.5 Иные диагностические исследования	39
2.3 Лечение, включая медикаментозную и немедикаментозную терапии, диетотерапию, обезболивание, медицинские показания и противопоказания к применению методов лечения.....	39
2.3.1 Консервативное лечение.....	39
2.3.2 Хирургическое лечение	40

2.4	Медицинская реабилитация и санаторно-курортное лечение, медицинские показания и противопоказания к применению методов медицинской реабилитации, в том числе основанных на использовании природных лечебных факторов	41
2.5	Профилактика и диспансерное наблюдение, медицинские показания и противопоказания к применению методов профилактики.	41
2.6	Организация оказания медицинской помощи	41
2.7	Дополнительная информация (в том числе факторы, влияющие на исход заболевания или состояния).....	42
3.	Мононевропатия лучевого нерва.....	42
3.1	Краткая информация по заболеванию или состоянию (группе заболеваний или состояний).....	42
3.1.1	Определение заболевания или состояния (группы заболеваний или состояний).....	42
3.1.2	Этиология и патогенез заболевания или состояния (группы заболеваний или состояний)	42
3.1.3	Эпидемиология заболевания или состояния (группы заболеваний или состояний)	44
3.1.4	Особенности кодирования заболевания или состояния (группы заболеваний или состояний) по Международной статистической классификации болезней и проблем, связанных со здоровьем.....	45
3.1.5	Классификация заболеваний или состояний (группы заболеваний или состояний)	45
3.1.6	Клиническая картина заболеваний или состояний (группы заболеваний или состояний)	45
3.2	Диагностика заболевания или состояния (группы заболеваний или состояний), медицинские показания и противопоказания к применению методов диагностики.....	46
3.2.1	Жалобы и анамнез.....	46
3.2.2	Физикальное обследование.....	46
3.2.3	Лабораторные диагностические исследования.....	47
3.2.4	Инструментальные диагностические исследования.....	47
3.2.5	Иные диагностические исследования	48
3.3	Лечение, включая медикаментозную и немедикаментозную терапии, диетотерапию, обезболивание, медицинские показания и противопоказания к применению методов лечения.....	48
3.3.1	Консервативное лечение.....	48

3.3.2 Хирургическое лечение	49
3.4 Медицинская реабилитация и санаторно-курортное лечение, медицинские показания и противопоказания к применению методов медицинской реабилитации, в том числе основанных на использовании природных лечебных факторов.....	49
3.5 Профилактика и диспансерное наблюдение, медицинские показания и противопоказания к применению методов профилактики.....	49
3.6 Организация оказания медицинской помощи	49
3.7 Дополнительная информация (в том числе факторы, влияющие на исход заболевания или состояния).....	50
4. Мононевропатия подмышечного нерва	51
4.1 Краткая информация по заболеванию или состоянию (группе заболеваний или состояний).....	51
4.1.1 Определение заболевания или состояния (группы заболеваний или состояний)	51
4.1.2 Этиология и патогенез заболевания или состояния (группы заболеваний или состояний).....	51
4.1.3 Эпидемиология заболевания или состояния (группы заболеваний или состояний).....	51
4.1.4 Особенности кодирования заболевания или состояния (группы заболеваний или состояний) по Международной статистической классификации болезней и проблем, связанных со здоровьем.....	51
4.1.5 Классификация заболеваний или состояний (группы заболеваний или состояний).....	52
4.1.6 Клиническая картина заболеваний или состояний (группы заболеваний или состояний).....	52
4.2 Диагностика заболевания или состояния (группы заболеваний или состояний), медицинские показания и противопоказания к применению методов диагностики.....	52
4.2.1 Жалобы и анамнез.....	52
4.2.2 Физикальное обследование.....	53
4.2.3 Лабораторные диагностические исследования.....	53
4.2.4 Инструментальные диагностические исследования.....	54
4.2.5 Иные диагностические исследования	55
4.3 Лечение, включая медикаментозную и немедикаментозную терапии, диетотерапию, обезболивание, медицинские показания и противопоказания к применению методов лечения.....	55

4.3.1 Консервативное лечение.....	55
4.3.2 Хирургическое лечение	55
4.4 Медицинская реабилитация и санаторно-курортное лечение, медицинские показания и противопоказания к применению методов медицинской реабилитации, в том числе основанных на использовании природных лечебных факторов	56
4.5. Профилактика и диспансерное наблюдение, медицинские показания и противопоказания к применению методов профилактики	56
4.6 Организация оказания медицинской помощи	56
4.7 Дополнительная информация (в том числе факторы, влияющие на исход заболевания или состояния).....	56
5. Мононевропатия мышечно-кожного нерва	56
5.1 Краткая информация по заболеванию или состоянию (группе заболеваний или состояний).....	56
5.1.1 Определение заболевания или состояния (группы заболеваний или состояний).....	56
5.1.2 Этиология и патогенез заболевания или состояния (группы заболеваний или состояний)	57
5.1.3 Эпидемиология заболевания или состояния (группы заболеваний или состояний)	57
5.1.4 Особенности кодирования заболевания или состояния (группы заболеваний или состояний) по Международной статистической классификации болезней и проблем, связанных со здоровьем.....	58
5.1.5 Классификация заболеваний или состояний (группы заболеваний или состояний)	58
5.1.6 Клиническая картина заболеваний или состояний (группы заболеваний или состояний)	58
5.2 Диагностика заболевания или состояния (группы заболеваний или состояний), медицинские показания и противопоказания к применению методов диагностики.....	59
5.2.1 Жалобы и анамнез.....	59
5.2.2 Физикальное обследование.....	59
5.2.3 Лабораторные диагностические исследования.....	60
5.2.4 Инструментальные диагностические исследования.....	60
5.2.5 Иные диагностические исследования	61
5.3 Лечение, включая медикаментозную и немедикаментозную терапии, диетотерапию, обезболивание, медицинские показания и противопоказания к применению методов	

лечения.....	61
5.3.1 Консервативное лечение.....	61
5.3.2 Хирургическое лечение	62
5.4 Медицинская реабилитация и санаторно-курортное лечение, медицинские показания и противопоказания к применению методов медицинской реабилитации, в том числе основанных на использовании природных лечебных факторов	62
5.5 Профилактика и диспансерное наблюдение, медицинские показания и противопоказания к применению методов профилактики.	62
5.6 Организация оказания медицинской помощи.....	62
5.7 Дополнительная информация (в том числе факторы, влияющие на исход заболевания или состояния).....	62
6. Мононевропатия коротких ветвей плечевого сплетения	63
6.1 Краткая информация по заболеванию или состоянию (группе заболеваний или состояний).....	63
6.1.1 Определение заболевания или состояния (группы заболеваний или состояний).....	63
6.1.2 Этиология и патогенез заболевания или состояния (группы заболеваний или состояний).....	63
6.1.3 Эпидемиология заболевания или состояния (группы заболеваний или состояний).....	63
6.1.4 Особенности кодирования заболевания или состояния (группы заболеваний или состояний) по Международной статистической классификации болезней и проблем, связанных со здоровьем.....	64
6.1.5 Классификация заболеваний или состояний (группы заболеваний или состояний).....	64
6.1.6 Клиническая картина заболеваний или состояний (группы заболеваний или состояний).....	64
6.2 Диагностика заболевания или состояния (группы заболеваний или состояний), медицинские показания и противопоказания к применению методов диагностики.....	65
6.2.1 Жалобы и анамнез.....	65
6.2.2 Физикальное обследование.....	66
6.2.3 Лабораторные диагностические исследования.....	66
6.2.4 Инструментальные диагностические исследования.....	66
6.2.5 Иные диагностические исследования	67
6.3 Лечение, включая медикаментозную и немедикаментозную терапии, диетотерапию,	

обезболивание, медицинские показания и противопоказания к применению методов лечения.....	68
6.3.1 Консервативное лечение.....	68
6.3.2 Хирургическое лечение	68
6.4 Медицинская реабилитация и санаторно-курортное лечение, медицинские показания и противопоказания к применению методов медицинской реабилитации, в том числе основанных на использовании природных лечебных факторов	69
6.5 Профилактика и диспансерное наблюдение, медицинские показания и противопоказания к применению методов профилактики.	69
6.6 Организация оказания медицинской помощи	69
6.7 Дополнительная информация (в том числе факторы, влияющие на исход заболевания или состояния).....	69
7. Мононевропатия межреберных нервов.....	69
7.1 Краткая информация по заболеванию или состоянию (группе заболеваний или состояний).....	69
7.1.1 Определение заболевания или состояния (группы заболеваний или состояний).....	69
7.1.2 Этиология и патогенез заболевания или состояния (группы заболеваний или состояний)	70
7.1.3 Эпидемиология заболевания или состояния (группы заболеваний или состояний).....	70
7.1.4 Особенности кодирования заболевания или состояния (группы заболеваний или состояний) по Международной статистической классификации болезней и проблем, связанных со здоровьем.....	70
7.1.5 Классификация заболеваний или состояний (группы заболеваний или состояний)	70
7.1.6 Клиническая картина заболеваний или состояний (группы заболеваний или состояний).....	70
7.2 Диагностика заболевания или состояния (группы заболеваний или состояний), медицинские показания и противопоказания к применению методов диагностики.....	71
7.2.1 Жалобы и анамнез.....	71
7.2.2 Физикальное обследование.....	72
7.2.3 Лабораторные диагностические исследования.....	72
7.2.4 Инструментальные диагностические исследования.....	72
7.2.5 Иные диагностические исследования	73

7.3 Лечение, включая медикаментозную и немедикаментозную терапии, диетотерапию, обезболивание, медицинские показания и противопоказания к применению методов лечения.....	73
7.3.1 Консервативное лечение.....	73
7.3.2 Хирургическое лечение	74
7.4 Медицинская реабилитация и санаторно-курортное лечение, медицинские показания и противопоказания к применению методов медицинской реабилитации, в том числе основанных на использовании природных лечебных факторов	74
7.5 Профилактика и диспансерное наблюдение, медицинские показания и противопоказания к применению методов профилактики.....	74
7.6 Организация оказания медицинской помощи.....	74
7.7 Дополнительная информация (в том числе факторы, влияющие на исход заболевания или состояния).....	75
8. Мононевропатия седалищного нерва.....	75
8.1 Краткая информация по заболеванию или состоянию (группе заболеваний или состояний).....	75
8.1.1 Определение заболевания или состояния (группы заболеваний или состояний).....	75
8.1.2 Этиология и патогенез заболевания или состояния (группы заболеваний или состояний)	75
8.1.3 Эпидемиология заболевания или состояния (группы заболеваний или состояний).....	76
8.1.4 Особенности кодирования заболевания или состояния (группы заболеваний или состояний) по Международной статистической классификации болезней и проблем, связанных со здоровьем.....	76
8.1.5 Классификация заболеваний или состояний (группы заболеваний или состояний).....	76
8.1.6 Клиническая картина заболеваний или состояний (группы заболеваний или состояний).....	76
8.2 Диагностика заболевания или состояния (группы заболеваний или состояний), медицинские показания и противопоказания к применению методов диагностики.....	76
8.2.1 Жалобы и анамнез.....	77
8.2.2 Физикальное обследование.....	77
8.2.3 Лабораторные диагностические исследования.....	78
8.2.4 Инструментальные диагностические исследования.....	78

8.2.5	Иные диагностические исследования	79
8.3	Лечение, включая медикаментозную и немедикаментозную терапии, диетотерапию, обезболивание, медицинские показания и противопоказания к применению методов лечения.....	79
8.3.1	Консервативное лечение.....	79
8.3.2	Хирургическое лечение	80
8.4	Медицинская реабилитация и санаторно-курортное лечение, медицинские показания и противопоказания к применению методов медицинской реабилитации, в том числе основанных на использовании природных лечебных факторов.....	80
8.5	Профилактика и диспансерное наблюдение, медицинские показания и противопоказания к применению методов профилактики.....	81
8.6	Организация оказания медицинской помощи	81
8.7	Дополнительная информация (в том числе факторы, влияющие на исход заболевания или состояния).....	81
9.	Мононевропатия малоберцового нерва.....	81
9.1	Краткая информация по заболеванию или состоянию (группе заболеваний или состояний).....	81
9.1.1	Определение заболевания или состояния (группы заболеваний или состояний).....	81
9.1.2	Этиология и патогенез заболевания или состояния (группы заболеваний или состояний).....	82
9.1.3	Эпидемиология заболевания или состояния (группы заболеваний или состояний).....	82
9.1.4	Особенности кодирования заболевания или состояния (группы заболеваний или состояний) по Международной статистической классификации болезней и проблем, связанных со здоровьем.....	82
9.1.5	Классификация заболеваний или состояний (группы заболеваний или состояний).....	82
9.1.6	Клиническая картина заболеваний или состояний (группы заболеваний или состояний).....	82
9.2	Диагностика заболевания или состояния (группы заболеваний или состояний), медицинские показания и противопоказания к применению методов диагностики.....	83
9.2.1	Жалобы и анамнез.....	83
9.2.2	Физикальное обследование.....	83
9.2.3	Лабораторные диагностические исследования.....	84

9.2.4	Инструментальные диагностические исследования.....	84
9.2.5	Иные диагностические исследования	85
9.3	Лечение, включая медикаментозную и немедикаментозную терапии, диетотерапию, обезболивание, медицинские показания и противопоказания к применению методов лечения.....	85
9.3.1	Консервативное лечение.....	85
9.3.2	Хирургическое лечение	85
9.4	Медицинская реабилитация и санаторно-курортное лечение, медицинские показания и противопоказания к применению методов медицинской реабилитации, в том числе основанных на использовании природных лечебных факторов	86
9.5	Профилактика и диспансерное наблюдение, медицинские показания и противопоказания к применению методов профилактики.	86
9.6	Организация оказания медицинской помощи.....	86
9.7	Дополнительная информация (в том числе факторы, влияющие на исход заболевания или состояния).....	86
10.	Мононевропатия большеберцового нерва	87
10.1	Краткая информация по заболеванию или состоянию (группе заболеваний или состояний).....	87
10.1.1	Определение заболевания или состояния (группы заболеваний или состояний).....	87
10.1.2	Этиология и патогенез заболевания или состояния (группы заболеваний или состояний)	87
10.1.3	Эпидемиология заболевания или состояния (группы заболеваний или состояний)	87
10.1.4	Особенности кодирования заболевания или состояния (группы заболеваний или состояний) по Международной статистической классификации болезней и проблем, связанных со здоровьем.....	88
10.1.5	Классификация заболеваний или состояний (группы заболеваний или состояний)	88
10.1.6	Клиническая картина заболеваний или состояний (группы заболеваний или состояний)	88
10.2	Диагностика заболевания или состояния (группы заболеваний или состояний), медицинские показания и противопоказания к применению методов диагностики.....	89
10.2.1	Жалобы и анамнез.....	89
10.2.2	Физикальное обследование.....	89

10.2.3	Лабораторные диагностические исследования.....	90
10.2.4	Инструментальные диагностические исследования.....	90
10.2.5	Иные диагностические исследования.....	91
10.3	Лечение, включая медикаментозную и немедикаментозную терапии, диетотерапию, обезболивание, медицинские показания и противопоказания к применению методов лечения	91
10.3.1	Консервативное лечение.....	91
10.3.2	Хирургическое лечение.....	92
10.4	Медицинская реабилитация и санаторно-курортное лечение, медицинские показания и противопоказания к применению методов медицинской реабилитации, в том числе основанных на использовании природных лечебных факторов.....	92
10.5	Профилактика и диспансерное наблюдение, медицинские показания и противопоказания к применению методов профилактики.....	92
10.6	Организация оказания медицинской помощи	92
10.7	Дополнительная информация (в том числе факторы, влияющие на исход заболевания или состояния).....	93
11.	Мононевропатия бедренного нерва.....	93
11.1	Краткая информация по заболеванию или состоянию (группе заболеваний или состояний).....	93
11.1.1	Определение заболевания или состояния (группы заболеваний или состояний).....	93
11.1.2	Этиология и патогенез заболевания или состояния (группы заболеваний или состояний).....	93
11.1.3	Эпидемиология заболевания или состояния (группы заболеваний или состояний).....	95
11.1.4	Особенности кодирования заболевания или состояния (группы заболеваний или состояний) по Международной статистической классификации болезней и проблем, связанных со здоровьем.....	95
11.1.5	Классификация заболеваний или состояний (группы заболеваний или состояний).....	95
11.1.6	Клиническая картина заболеваний или состояний (группы заболеваний или состояний).....	95
11.2	Диагностика заболевания или состояния (группы заболеваний или состояний), медицинские показания и противопоказания к применению методов диагностики.....	97
11.2.1	Жалобы и анамнез.....	97

11.2.2 Физикальное обследование.....	98
11.2.5 Иные диагностические исследования.....	99
11.2.3 Лабораторные диагностические исследования.....	99
11.2.4 Инструментальные диагностические исследования.....	99
11.3 Лечение, включая медикаментозную и немедикаментозную терапии, диетотерапию, обезболивание, медицинские показания и противопоказания к применению методов лечения	100
11.3.1 Консервативное лечение.....	100
11.3.2 Хирургическое лечение.....	102
11.4 Медицинская реабилитация и санаторно-курортное лечение, медицинские показания и противопоказания к применению методов медицинской реабилитации, в том числе основанных на использовании природных лечебных факторов	102
11.5 Профилактика и диспансерное наблюдение, медицинские показания к применению методов профилактики.....	102
11.6 Организация оказания медицинской помощи	102
11.7 Дополнительная информация (в том числе факторы, влияющие на исход заболевания или состояния).....	103
12. Мононевропатия латерального кожного нерва бедра	103
12.1 Краткая информация по заболеванию или состоянию (группе заболеваний или состояний).....	103
12.1.1 Определение заболевания или состояния (группы заболеваний или состояний).....	103
12.1.2 Этиология и патогенез заболевания или состояния (группы заболеваний или состояний)	103
12.1.3 Эпидемиология заболевания или состояния (группы заболеваний или состояний)	104
12.1.4 Особенности кодирования заболевания или состояния (группы заболеваний или состояний) по Международной статистической классификации болезней и проблем, связанных со здоровьем.....	104
12.1.5 Классификация заболеваний или состояний (группы заболеваний или состояний)	104
12.1.6 Клиническая картина заболеваний или состояний (группы заболеваний или состояний)	104
12.2 Диагностика заболевания или состояния (группы заболеваний или состояний), медицинские показания и противопоказания к применению методов диагностики.....	104

12.2.1 Жалобы и анамнез.....	104
12.2.2 Физикальное обследование.....	105
12.2.3 Лабораторные диагностические исследования.....	105
12.2.4 Инструментальные диагностические исследования.....	105
12.2.5 Иные диагностические исследования.....	105
12.3 Лечение, включая медикаментозную и немедикаментозную терапии, диетотерапию, обезболивание, медицинские показания и противопоказания к применению методов лечения	106
12.3.1 Консервативное лечение.....	106
12.3.2 Хирургическое лечение.....	107
12.4 Медицинская реабилитация и санаторно-курортное лечение, медицинские показания и противопоказания к применению методов медицинской реабилитации, в том числе основанных на использовании природных лечебных факторов	107
12.5 Профилактика и диспансерное наблюдение, медицинские показания и противопоказания к применению методов профилактики	108
12.6 Организация оказания медицинской помощи	108
12.7 Дополнительная информация (в том числе факторы, влияющие на исход заболевания или состояния).....	108
Критерии оценки качества медицинской помощи	109
Список литературы	111
Приложение А. Состав рабочей группы по разработке и пересмотру клинических рекомендаций.....	137
Приложение А2. Методология разработки клинических рекомендаций	141
Приложение А3. Справочные материалы, включая соответствие показаний к применению и противопоказаний, способов применения и доз лекарственных	143
Приложение Б. Алгоритмы действий врача.....	144
Приложение В. Информация для пациента	145
Приложение Г1-ГN. Шкалы оценки, вопросники и другие оценочные инструменты состояния пациента, приведенные в клинических рекомендациях	146

Список сокращений

ВАШ – визуально-аналоговая шкала

ГЛК – глюкокортикоиды

КТ – компьютерная томография

ЛКНП – латеральный кожный нерв предплечья

МКН - мышечно-кожный нерв

МН – мононевропатия

МРТ – магнитно-резонансная томография

СЗК – синдром запястного канала

СРВ – скорость распространения возбуждения

УЗИ – ультразвуковое исследование

ЭМГ - электромиография

ЭНМГ – электронейромиография

Термины и определения

Состояние - изменения организма, возникающие в связи с воздействием патогенных и (или) физиологических факторов и требующие оказания медицинской помощи;

Инструментальная диагностика— диагностика с использованием для обследования пациента различных приборов, аппаратов и инструментов.

Уровень достоверности доказательств – отражает степень уверенности в том, что найденный эффект от применения медицинского вмешательства является истинным.

Уровень убедительности рекомендаций – отражает не только степень уверенности в достоверности эффекта вмешательства, но и степень уверенности в том, что следование рекомендациям принесет больше пользы, чем вреда в конкретной ситуации.

Рабочая группа – двое или более людей одинаковых или различных профессий, работающих совместно и согласованно в целях создания клинических рекомендаций, и несущих общую ответственность за результаты данной работы.

Синдром – совокупность симптомов с общими этиологией и патогенезом.

Хирургическое вмешательство – инвазивная процедура, может использоваться в целях диагностики и/или как метод лечения заболеваний.

Хирургическое лечение — метод лечения заболеваний путём разъединения и соединения тканей в ходе хирургической операции.

1. Мононевропатия срединного нерва

1.1 Краткая информация по заболеванию или состоянию (группе заболеваний или состояний)

1.1.1 Определение заболевания или состояния (группы заболеваний или состояний)

Мононевропатия срединного нерва – патологическое состояние, вызванное компрессией ствола срединного нерва или переднего межкостного нерва, не связанное с прямым повреждением или тракцией [1,2].

1.1.2 Этиология и патогенез заболевания или состояния (группы заболеваний или состояний)

С учетом анатомических особенностей развитие компрессионно-ишемических невропатий срединного нерва и переднего межкостного нерва наиболее часто встречается на 4 уровнях:

1. карпальный канал (синдром запястного канала),
2. синдром круглого пронатора (синдром Сейфарта),
3. невропатия переднего межкостного нерва,
4. компрессия срединного нерва под связкой Струзера.

Синдром запястного канала (карпальный туннельный синдром) - один из самых распространённых туннельных синдромов и мононевропатий, проявляющийся комплексом клинических расстройств (чувствительных, двигательных и трофических), обусловленных сдавлением, ущемлением срединного нерва в узком анатомическом пространстве (между тремя костными стенками и поперечной кистевой связкой) [2–6].

Наиболее частые причины, приводящие к развитию СЗК профессиональные факторы - за счет статического напряжения в области лучезапястного сустава: пианисты, художники, программисты, теннисисты и лица, подвергающиеся воздействию локальной вибрации [3 – 12]; кроме того в этиопатогенезе играют роль:

1. гормональная перестройка: гипотиреоз, сахарный диабет, беременность;
2. поражения суставно-связочного аппарата – ревматоидный артрит, системные заболевания в том числе амилоидоз (транстиретиновые ПНП);
3. инфекционные заболевания (туберкулез),
4. травмы в области запястья, опухолевые и кистозные образования и т.д.
5. повышение массы тела

Синдром круглого пронатора (синдром Сейфарта) – компрессионная невропатия срединного нерва на уровне предплечья одноименной мышцей. В 66% случаев возникает в результате диспропорции размеров головки медиального надмыщелка плечевой кости и локтевой головки венечного отростка локтевой кости [1].

К развитию **синдрома круглого пронатора** могут приводить быстрые повторяющиеся хватательные и пронационные движения, провоцирующие гипертрофию круглого пронатора, утяжеляющуюся фиброзом апоневроза двуглавой мышцы [2].

Невропатия переднего межкостного нерва - изолированное повреждение переднего межкостного нерва, наиболее частой причиной которого является невралгическая амиотрофия, представляющая собой интерстициальный неврит [13,14].

Компрессионно-ишемическая невропатия срединного нерва связкой Струзера - поражение срединного нерва в проксимальном отделе в результате компрессии ствола нерва связкой идущей от медиального надмыщелка до костной шпору или супракондиллярного отростка (апофиз). Из-за добавочного отростка срединный нерв смещается и натягивается, что делает его уязвимым к повреждению, чаще на фоне системного васкулита [15].

1.1.3 Эпидемиология заболевания или состояния (группы заболеваний или состояний)

Синдром запястного канала является самым распространенным в группе туннельных поражений периферических нервов. Встречается у 1-5 % всего населения земного шара и находится на шестом месте в регистре профессиональных заболеваний [7,16]. Среди конкретных профессиональных групп распространенность СЗК может составлять до 14,5% [17–19]. Заболеваемость СЗК составляет 150:100 000 населения. У женщин он встречается в 3–6 раз чаще, чем у мужчин, распространенность и тяжесть увеличиваются с возрастом [3,6].

Синдром круглого пронатора – редкое клиническое состояние. Чаще встречается у мужчин, среди профессиональных факторов риска занятия велоспортом, теннисом, чаще встречается у музыкантов и врачей-стоматологов [15,20].

Невропатия переднего межкостного нерва редкое клиническое состояние, встречающееся, в том числе в детской популяции [13,14].

Проксимальная компрессия срединного нерва под связкой Струзерса - редкое клиническое состояние, встречается в 0,5 – 1% случаев [15].

1.1.4 Особенности кодирования заболевания или состояния (группы заболеваний или состояний) по Международной статистической классификации болезней и проблем, связанных со здоровьем

Среди невропатий срединного нерва отдельно в классификаторе МКБ 10 выделен только Синдром запястного канала - G 56.0; все остальные невропатии срединного нерва кодируются G56.1.

1.1.5 Классификация заболеваний или состояний (группы заболеваний или состояний)

Общепризнанной классификации поражения срединного нерва не разработано.

1.1.6 Клиническая картина заболеваний или состояний (группы заболеваний или состояний)

Клиническая картина разнообразна и зависит от степени выраженности процесса, имеет ряд часто описываемых пациентами симптомов, которые заставляют заподозрить мононевропатию срединного нерва [3, 6, 7, 21].

1.2 Диагностика заболевания или состояния (группы заболеваний или состояний), медицинские показания и противопоказания к применению методов диагностики

Общепринятых клинико-инструментальных критериев диагностики мононевропатии срединного нерва не разработано. Диагноз ставится на основании характерных жалоб, анамнеза, данных физикального и инструментального обследования.

1.2.1 Жалобы и анамнез

● **Рекомендуется** с целью оценки степени выраженности заболевания при синдроме запястного канала оценить жалобы на:

- нарушение чувствительности (онемение и/или покалывание) в I - III пальцах, медиальной части IV пальца руки, длительностью не менее 1 месяца,
- боль в запястье, кисти и I - III пальцах рук,
- нарушение мелкой моторики: затруднение при застегивании пуговиц и

захватывании мелких предметов, изменение почерка,

- уточнить характер жалоб, с оценкой промежутка времени, когда они перешли от преходящих к постоянным [3, 6, 7, 21].

Комментарий: для оценки выраженности болевого синдрома целесообразно использование визуальной аналоговой шкалы ВАШ и опросника нейропатической боли DN4 (Приложения Г3, Г4) [159].

Уровень убедительности рекомендаций - С (уровень достоверности доказательств - 5).

● **Рекомендуется** с целью оценки связи степени выраженности симптомов нарушения чувствительности от стереотипии движений рук уточнить характер работ и виды деятельности [4, 6, 22].

Уровень убедительности рекомендация – С (уровень достоверности доказательств — 5).

Комментарий: на основании жалоб и симптоматики пациента разработан Бостонский опросник оценки тяжести состояния пациентов с подозрением на синдром запястного канала, который предпочтительно использовать при диагностике (Приложение Г1) [23, 24].

● **Рекомендуется** с целью оценки степени выраженности поражения при синдроме круглого пронатора оценить жалобы на боль в ладонной области предплечья [20, 25].

Комментарий: для оценки выраженности болевого синдрома целесообразно использование визуальной аналоговой шкалы ВАШ и опросника нейропатической боли DN4 (Приложения Г3, Г4) [159].

Уровень убедительности рекомендаций С (уровень достоверности доказательства — 4).

● **Рекомендуется** с целью оценки степени выраженности поражения при невропатии переднего межкостного нерва оценить жалобы на снижение мышечной силы в мышце длинного сгибателя большого пальца и глубокого сгибателя указательного пальца, а также боль в предплечье и локте [13, 14, 26].

Уровень убедительности рекомендаций С (уровень достоверности доказательства — 4).

● **Рекомендуется** с целью оценки степени выраженности поражения при проксимальной компрессии срединного нерва под связкой Струзера оценить жалобы на боль в предплечье, парестезию в области ладонной поверхности 1, 2 и 3 пальцев кисти [15,

36].

Комментарий: для оценки выраженности болевого синдрома целесообразно использование визуальной аналоговой шкалы ВАШ и опросника нейропатической боли DN4 (Приложения Г3, Г4) [159].

Уровень убедительности рекомендаций С (уровень достоверности доказательства — 4).

● **Рекомендуется** с целью сбора анамнестических данных при всех указанных нозологиях расспросить пациента о наличии любых медицинских проблем, болезней, травм, которые были у пациента в анамнезе и проанализировать его ежедневную деятельность, которая могла стать причиной симптомов [2, 3, 5, 6, 22, 27, 28].

Уровень убедительности рекомендаций С (уровень достоверности доказательства — 5).

1.2.2 Физикальное обследование

Синдром запястного канала

● **Рекомендуется** с целью объективизации жалоб у пациентов с синдромом запястного канала проводить [2,3,5,22,27,29]:

- Оценку кожных покровов кисти: отек пальцев и кисти, трофические изменения кожи и ногтей, синдром Рейно.

- Оценку мышц кисти: наличие/отсутствие атрофий: длинный сгибатель большого пальца (M. flexor pollicis longus), короткая мышца, отводящая большой палец кисти (M. abductor pollicis brevis), мышца, его противопоставляющая (M. opponens pollicis),

- Оценку всех видов чувствительности (болевая, температурная, вибрационная, дискриминационная) в I - III пальцах,

- Оценку мышечной силы (длинный сгибатель большого пальца (M. flexor pollicis longus), короткая мышца, отводящая большой палец кисти (M. abductor pollicis brevis), и мышца, его противопоставляющая (M. opponens pollicis),

- Проводить оппозиционную пробу (пациент соединяет большой палец и мизинец – при выраженной слабости мышцы, отводящей большой палец кисти (M. abductor pollicis brevis на более поздней стадии заболевания) смыкание пальцев затруднено или врачу (исследователю) удается легко разъединить сомкнутые пальцы пациента.

Уровень убедительности рекомендаций С (уровень достоверности доказательства — 5).

● **Рекомендуется** пациентам с синдромом запястного канала проводить

провокационные тесты, позволяющие заподозрить компрессию срединного нерва [2, 3, 6, 11, 28].

Уровень убедительности рекомендаций С (уровень достоверности доказательства — 5).

Комментарий: провокационные тесты при синдроме запястного канала приведены в Таблице 1. Провокационные тесты при синдроме запястного канала.

* - у здорового человека также могут развиваться подобные ощущения, но не ранее, чем через 1 минуту.

** - в 30 - 50% случаев возможен ложноположительный результат [12].

Таблица 1. Провокационные тесты при синдроме запястного канала

Название	Действие	Результат
Тест Тинеля	постукивание неврологическим молоточком по запястью (над местом прохождения срединного нерва)	вызывает ощущение покалывания в пальцах или иррадиацию боли (электрический прострел) в пальцы руки (боль может ощущаться также в области постукивания)
Тест Дуркана	сдавление запястья в области прохождения срединного нерва	вызывает онемение и/или боль в I - III, половине IV пальцах руки (как при симптоме Тинеля)
Тест Фалена	сгибание (или разгибание) кисти на 90°	приводит к онемению, ощущению покалывания или боли менее чем за 60 секунд*
Проба Гиллета	сдавление плеча пневматической манжеткой	в пальцах возникают боли и онемение**

Название	Действие	Результат
Тест Голобородько	пациент напротив врача, рука пациента держится ладонью кверху, большой палец руки врача кладется на возвышение мышц тенара, 2-й палец врача упирается во 2-ю пястную кость пациента, большой палец другой руки врача упирается в возвышение мышц гипотенара, 2-й палец руки врача упирается в 4-ю пястную кость пациента; делается одновременно «разваливающее» движение, натягивающее поперечную связку запястья и кратковременно увеличивающее площадь поперечного сечения запястного канала	на несколько минут наблюдается снижение интенсивности проявлений невропатии срединного нерва

Синдром круглого пронатора

- **Рекомендуется** с целью провокации симптомов пациентам при синдроме круглого пронатора исследовать тест Тинеля над проксимальным краем круглого пронатора [25].

Уровень убедительности рекомендаций С (уровень достоверности доказательства — 5).

- **Рекомендуется** с целью оценки мышечной силы пациентам при синдроме круглого пронатора исследовать силу длинного сгибателя большого пальца и глубокого сгибателя 2 - 3 пальцев, короткой мышцы, отводящей большой палец кисти и мышцы, его противопоставляющей [25].

Уровень убедительности рекомендаций С (уровень достоверности доказательства — 5).

- **Рекомендуется** с целью провокации симптомов пациентам с синдромом круглого пронатора проводить тест Фалена, который положителен в 50% случаев при данной патологии [25].

Уровень убедительности рекомендаций С (уровень достоверности доказательства — 5).

- **Рекомендуется** пациентам при синдроме круглого пронатора с целью оценки наличия симптомов и степени их выраженности проводить провокационную пробу с пронацией предплечья и плотно сжатым кулаком при создании сопротивления этому движению (противодействие) [25].

Уровень убедительности рекомендаций С (уровень достоверности доказательства — 5).

Комментарий: *В случае положительной пробы возникает усиление болевого синдрома.*

Синдром переднего межкостного нерва

- **Рекомендуется** с целью оценки мышечной силы пациентам с синдромом переднего межкостного нерва исследовать силу длинного сгибателя большого пальца и глубокого сгибателя 2 и 3 пальцев, а также пронаторов, а также проводить опозиционную пробу со смыканием большого и указательного пальцев [13,14].

Уровень убедительности рекомендаций С (уровень достоверности доказательства — 4).

Комментарий: *при синдроме переднего межкостного нерва значимые нарушения чувствительности отсутствуют [13,14].*

Проксимальная компрессия срединного нерва под связкой Струзера

- **Рекомендуется** с целью оценки мышечной силы определять силу мышц, иннервируемых срединным и передним межкостным нервами на уровне предплечья и кисти, выраженную слабость пронаторов (круглого и малого), гипестезию латеральной поверхности предплечья и кисти [15].

Уровень убедительности рекомендаций С (Уровень достоверности доказательств - 5).

- **Рекомендуется** с целью выявления компрессии плечевой артерии определять пульсацию на лучевой артерии. При механической компрессии плечевой артерии возможно снижение пульсации лучевой артерии [15].

Уровень убедительности рекомендаций С (Уровень достоверности доказательства - 5).

1.2.3 Лабораторные диагностические исследования

Специфические методы лабораторной диагностики отсутствуют.

1.2.4 Инструментальные диагностические исследования

• **Рекомендуется** с целью оценки степени выраженности поражения моторных и сенсорных волокон срединного нерва проведение электронейромиографии [10, 20, 25, 30 - 32].

Уровень убедительности рекомендаций В (Уровень достоверности доказательств – 3).

Комментарий: *электронейромиография является «Золотым стандартом» инструментальной диагностики при поражении нерва. Позволяет объективизировать топический диагноз, а также оценить остроту и степень выраженности невралгического поражения [3,4,12,29,33].*

• **Рекомендуется** с целью оценки степени выраженности денервационно-ренирвационного процесса проведение игольчатой электромиографии с исследованием короткого абдуктора большого пальца кисти, длинного сгибателя большого пальца кисти, сгибателей 2 и 3 пальцев, лучевого сгибателя запястья и круглого пронатора [11,13,34].

Уровень убедительности рекомендаций С (Уровень достоверности доказательств - 5).

Комментарии: *Круглый пронатор изменен крайне редко, вследствие компрессии нерва дистальнее уровня его иннервации. В 10% случаев электрофизиологические тесты при синдроме круглого пронатора мало информативны [35,36].*

• **Рекомендуется** с целью визуализации ствола нерва и оценки степени выраженности его изменений проведение ультразвукового исследования срединного нерва [37-40].

Уровень убедительности рекомендаций В (Уровень достоверности доказательств – 3).

Комментарий: *Ультразвуковое исследование срединного нерва позволяет визуализировать нерв и окружающие структуры, что помогает выявить причины компрессии, диагностировать фокальную констрикцию нерва, провести дифференциальный диагноз с новообразованиями нерва или окружающих тканей.*

• **Рекомендуется** с целью визуализации анатомических структур проведение МРТ лучезапястного сустава с визуализацией срединного нерва в области запястного канелюра также предплечья с визуализацией переднего межкостного нерва и иннервируемых им

мышц предплечья [3, 40, 41].

Уровень убедительности рекомендаций А (уровень достоверности доказательств – 2).

Комментарий: МРТ лучезапястного сустава обычно применяют для определения места компрессии нерва после неудачных оперативных вмешательств на запястном канале и как метод дифференциальной диагностики в случаях с сомнительными симптомами, а также для диагностики объемных образований кисти. Исследование оценивается в режимах T1 T2, толщина среза 2.5 мм. Исследуется площадь поперечного сечения срединного нерва в 2 точках: проксимальнее входа в карпальный канал и дистальнее выхода из него. Чувствительность МРТ методики для диагностики СЗК 100% и специфичность 94%. При синдроме переднего межкостного нерва МРТ в режиме T2 позволяет идентифицировать его поражение, что сопровождается изменением интенсивности сигнала от миотомов, иннервируемых и другими порциями срединного нерва [26, 42, 43].

• **Рекомендуется** проведение рентгенографии плечевой кости в случае подозрения на компрессию срединного нерва связкой Струзерса – с целью верификации костной «шпоры» [15].

Уровень убедительности рекомендаций С (Уровень достоверности доказательств - 5).

1.2.5 Иные диагностические исследования

Отсутствуют.

1.3 Лечение, включая медикаментозную и немедикаментозную терапии, диетотерапию, обезболивание, медицинские показания и противопоказания к применению методов лечения.

1.3.1 Консервативное лечение

При синдроме запястного канала

Лечение СЗК зависит от выраженности симптомов и длительности заболевания. При легкой и средней степени тяжести рекомендовано проведение пробного консервативного лечения с целью достижения регресса симптоматики в сроки 2-х недель. Оптимальное лечение СЗК должно быть ориентировано на пациента, обеспечивать облегчение симптомов и быть комплексным. Начинать лечение необходимо с разъяснения необходимости изменения повседневной двигательной активности рук.

- **Рекомендуется** иммобилизация лучезапястного сустава [45, 46].

Уровень убедительности рекомендации А (Уровень достоверности доказательств - 1).

Комментарий: *иммобилизация является лечением первой линии для СЗК легкой и средней степени тяжести в связи с ее простотой и хорошей переносимостью. При этом нет достаточных доказательств преимущества одного дизайна иммобилизирующего устройства в сравнении с другим.*

- **Рекомендуется** пациентам с синдромом запястного канала легкой и средней степени тяжести локальное введение ГЛК с местными анестетиками под навигацией УЗИ и без [47 - 52].

Уровень убедительности рекомендаций А (Уровень достоверности доказательств - 1).

Комментарий: *доказана эффективность периневрального введения ГЛК при СЗК легкой и средней степени тяжести. Нет убедительных доказательств, подтверждающих преимущество одной техники инъекции в сравнении с другими или преимущество конкретного состава и доз ГЛК. Возможно использование любого из существующих ГЛК с зарегистрированной формой для парэнтерального введения. Инъекция по анатомическим ориентирам в целом безопасна, но существует риск повреждения срединного нерва, сухожилий или внутрисосудистого введения препарата. В связи с этим, периневральное введение глюкокортикоидов с использованием ультразвуковой навигации может быть более эффективным и безопасным, так как позволяет осуществлять прямую визуализацию всего хода манипуляции. Если симптомы возобновляются после двух инъекций, следует рассмотреть варианты другого лечения.*

- **Рекомендуется** применение пероральных глюкокортикоидов - пероральное применение преднизолона** в дозировке 20 мг ежедневно в течение 10 - 14 дней [53 - 55].

Уровень убедительности рекомендаций А (Уровень достоверности доказательств — 2).

Комментарий: *пероральные ГЛК более эффективны, чем нестероидные противовоспалительные препараты и диуретики, но при этом имеют высокий риск более серьезных побочных эффектов. На данный момент нет доказательств эффективности пероральных стероидов в долгосрочной перспективе.*

1.3.2 Хирургическое лечение

• **Рекомендуется** пациентам с синдромом запястного канала при неэффективности консервативной терапии провести хирургическое лечение [59 - 63].

Уровень убедительности рекомендаций А (Уровень достоверности доказательств – 1).

Комментарии: *Целью хирургического лечения является декомпрессия срединного нерва в карпальном канале, что достигается полным пересечением поперечной связки запястья. Показаниями к декомпрессии является отсутствие стойкого достаточного эффекта от консервативной терапии, сокращение периодов ремиссии, прогрессирование неврологической симптоматики. При определении показаний к хирургическому лечению, клиническая картина и данные ЭНМГ должны быть соотнесены с данными визуализации (УЗИ). На сегодняшний день применяются открытая и миниинвазивная методики (эндоскопическая декомпрессия и декомпрессия с эндоскопической ассистенцией). Открытая декомпрессия выполняется из продольного доступа от поперечной складки запястья до точки пересечения оси 4-го пальца с линией Каплана. Допустимы модификации доступов с целью уменьшения продольных разрезов и уменьшения хирургической травмы. Пересечение связки осуществляется под контролем зрения. В отличие от предыдущей, миниинвазивные методики предполагают рассечение связки под контролем эндоскопа, который является инструментом визуализации внутриканальных структур. При этом доступ длиной 1,0 - 1,5 см выполняется по поперечной складки запястья. Подкожно формируется надсвязочный или подсвязочный туннель под эндоскоп. Рекомендовано использование 0 или 30 градусного эндоскопа. Рассечение карпальной связки возможно антеградно или ретроградно. Преимущество эндоскопических методик заключается в минимизации хирургической травмы. Недостаток методики заключается в повышенном риске недосечения карпальной связки и повреждения анатомических структур. Преимуществом открытой методики является хорошая визуализация всех анатомических структур карпального канала. Недостаток заключается в пересечении мышц возвышения большого пальца и мизинца, формировании рубца над стволом нерва. По литературным данным выбор методики декомпрессии не влияет на исход заболевания. После декомпрессии карпального канала существует риск рубцово-спаечного процесса, что может привести к вторичной компрессии ствола срединного нерва. К профилактике спаечного процесса относятся: тщательный гемостаз, предпочтительный выбор миниинвазивных методик декомпрессии, использовании биodeградируемых имплантов при открытой декомпрессии.*

Не рекомендуется использование тугих повязок и длительной иммобилизации лучезапястного сустава в послеоперационном периоде [64,65].

При синдроме круглого пронатора

• **Рекомендуется** пациентам при синдроме круглого пронатора в случае неэффективности консервативного лечения при наличии слабости и атрофии в иннервируемых срединным нервом мышцах кисти и предплечья, а также при подтверждении изменений инструментальными методами исследования проведение хирургического лечения [66].

Уровень убедительности рекомендаций С (Уровень достоверности доказательства — 5).

Комментарий: *Хирургическое лечение обычно включает декомпрессию срединного нерва, включая ревизию состояния связки Струтера и фасции поверхностного сгибателя пальцев.*

Эндоскопическая методика имеет преимущества перед открытым хирургическим вмешательством, поскольку оно не нарушает кровоснабжение нервов и уменьшает вероятность образования рубцов. В случае развития рецидива показана открытая операция [67].

Синдром переднего межкостного нерва

При невропатии переднего межкостного нерва тактика лечения будет зависеть от этиологии.

• **Рекомендуется** пациентам с проксимальной компрессией срединного нерва под связкой Струтера проведение хирургического лечения - резекции надмышцелкового отростка («шпоры») плечевой кости и связки [66].

Уровень убедительности рекомендаций С (уровень достоверности доказательств – 5).

1.4 Медицинская реабилитация и санаторно-курортное лечение, медицинские показания и противопоказания к применению методов медицинской реабилитации, в том числе основанных на использовании природных лечебных факторов

• **Рекомендуется** использование лечебных лангет и ортопедических ортезов, способствующих компенсации и коррекции возникших двигательных расстройств [349].

Уровень убедительности рекомендаций – С (уровень достоверности доказательств – 5).

1.5 Профилактика и диспансерное наблюдение, медицинские показания и противопоказания к применению методов профилактики

• **Рекомендуется** для предотвращения возможной травматизации нерва избегать полного разгибания и сгибания в запястье, повторяющихся и стереотипных движений со статическими нагрузками на запястье, воздействия вибрации [348].

Уровень убедительности рекомендаций – С (уровень достоверности доказательств – 5).

1.6 Организация оказания медицинской помощи

Пациенты с мононевропатией срединного нерва могут проходить лечение в амбулаторных условиях. Госпитализация в стационар, за исключением случаев хирургического лечения, не требуется.

1.7 Дополнительная информация (в том числе факторы, влияющие на исход заболевания или состояния)

Правильная диагностика и своевременное применение адекватных методов лечения приводит к компенсации двигательных расстройств более чем у 80% больных с МН. Необходимо учитывать, что на восстановление функции пораженного нерва могут оказать негативное влияние систематический прием алкоголя, в связи с чем целесообразно его исключить на все время лечения и реабилитации.

2. Мононевропатия локтевого нерва

2.1 Краткая информация по заболеванию или состоянию (группе заболеваний или состояний)

2.1.1 Определение заболевания или состояния (группы заболеваний или состояний)

Мононевропатия локтевого нерва – патологическое состояние, характеризующееся поражением локтевого нерва в местах типичной компрессии, чаще всего на уровне локтя или на уровне запястья, проявляющееся сенсорными и моторными нарушениями в зоне иннервации локтевого нерва и не связанное с прямым повреждением нерва [68-70].

2.1.2 Этиология и патогенез заболевания или состояния (группы заболеваний или состояний)

Нерв формируется корешками C₈ - Th₁, далее аксоны проходят в нижнем стволе и медиальном пучке плечевого сплетения. На плече нерв следует вместе со срединным нервом и плечевой артерией.

Наиболее частыми местами компрессии являются область локтя и канал Гийона. Причинами компрессии локтевого нерва на уровне локтя может быть тракция нерва при длительном положении сгибания в локтевом суставе, травма, компрессия нерва с кубитальном канале или в позадинадмышелковой борозде, артрит локтевого сустава, синовит, ганглии [70 - 71]. Иногда невропатия локтевого нерва может ассоциироваться с подвывихом локтевого нерва, но надо отметить, что подвывих может протекать асимптомно [68, 72].

Предполагается ассоциация невропатии локтевого нерва с курением, в то же время не было выявлено зависимости невропатии локтевого нерва с массой тела и употреблением алкоголя [73, 74].

На уровне запястья локтевой нерв делится на поверхностную чувствительную ветвь и глубокую двигательную. Причинами компрессии локтевого нерва на уровне канала Гийона и кисти являются внешние и внутренние этиологические факторы. Внешними могут быть многократное травмирование запястья при работе с инструментами, езде на велосипеде, но могут наблюдаться и внутренние причины, например, объемные образования в области канала Гийона или ганглии [75 - 79].

2.1.3 Эпидемиология заболевания или состояния (группы заболеваний или состояний)

Невропатия локтевого нерва на уровне локтя является самой распространенной компрессионно-ишемической невропатией после карпального туннельного синдрома, она включает в себя компрессию локтевого нерва на уровне ретроэпикондилярной борозды (что составляет 75% случаев) и компрессию локтевого нерва на уровне кубитального канала (всего в 25%), именно поэтому предпочтительнее термин невропатия локтевого нерва на уровне локтя, а не кубитальный туннельный синдром [68]. До сих пор нет согласия по поводу анатомического строения кубитального канала, так как некоторые авторы предпочитают включать ретроэпикондилярную борозду в состав кубитального канала [80].

Невропатией локтевого нерва страдает около 6% населения [81]. У мужчин

невропатия локтевого нерва на уровне локтя встречается чаще, чем у женщин [82] и в среднем составляет 24,7 случаев на 100000 человек [83]. По данным разных исследований распространенность кубитального туннельного синдрома среди мужчин составляет 25,2 - 32,7 человека на 100000 населения, а среди женщин 18,9 - 17,2 на 100000 населения [83, 84].

Невропатия локтевого нерва на уровне канала Гийона встречается существенно реже, достоверно распространенность данной патологии не определена.

Нетравматическое поражение локтевого нерва на остальных участках встречается крайне редко.

2.1.4 Особенности кодирования заболевания или состояния (группы заболеваний или состояний) по Международной статистической классификации болезней и проблем, связанных со здоровьем

G56.2 Поражение локтевого нерва

2.1.5 Классификация заболеваний или состояний (группы заболеваний или состояний)

Общепотребимой классификации невропатии локтевого нерва не существует, как правило выделяют наиболее часто встречающуюся невропатию локтевого нерва на уровне локтя и невропатию на уровне канала Гийона. Остальные зоны локтевого нерва компримируются редко.

Было предложено не менее 13 классификаций невропатии на уровне локтя по степени тяжести, одна из наиболее употребимых – классификация Goldberg [85]. 1 степень тяжести включает в себя легкие сенсорные нарушения (парестезии, гипестезия) без моторных, 2А – средняя степень нарушений чувствительности с легкой слабостью мышц без значимой атрофии, 2В предполагает умеренную слабость и 3 степень тяжести включает в себя выраженные нарушения чувствительности и выраженную атрофию. Допустимо выделение 3 степеней тяжести: 1 – легкая, 2 – средняя, 3 – тяжелая или терминальная [86].

2.1.6 Клиническая картина заболеваний или состояний (группы заболеваний или состояний)

Невропатия локтевого нерва на уровне локтя предполагает на начальной стадии (1 степень тяжести) гипестезию ульнарной зоны на кисти, при средней степени тяжести (2А

и 2В) присоединяется мышечная слабость ульнарных мышц и на терминальной стадии (3 степень тяжести) – к предыдущим симптомам присоединяется атрофия мышц [85]. Пациенты могут также жаловаться на боль в области локтя и предплечья [71, 80].

Невропатия локтевого нерва на уровне канала Гийона проявляется сенсорными и моторными симптомами в зависимости от уровня поражения. При поражении локтевого нерва до его разветвления на поверхностную и глубокую ветви развивается клиническая картина с наличием и сенсорных, и моторных симптомов. При поражении только поверхностной ветви в клинической картине наблюдаются сенсорные нарушения (гипестезия 4 - 5 пальцев) при отсутствии моторных. При поражении только глубокой ветви – слабость и атрофии без сенсорных нарушений [69]. Важно обратить внимание, что при поражении поверхностной ветви локтевого нерва в канале Гийона чувствительность в зоне гипотенара остается сохранной, что отличает клиническую картину от поражения на уровне локтя [69].

2.2 Диагностика заболевания или состояния (группы заболеваний или состояний), медицинские показания и противопоказания к применению методов диагностики

Общепринятых клинико-инструментальных критериев диагностики мононевропатии локтевого нерва не разработано. Диагноз ставится на основании характерных жалоб, анамнеза, данных физикального и инструментального обследования.

2.2.1 Жалобы и анамнез

Заболевание носит медленно прогрессирующий рецидивирующий характер, но начало симптомов часто происходит остро, «за ночь» [80]. Для эффективной диагностики и лечения необходимо установить провоцирующие факторы, вызывающие повреждение нерва.

• **Рекомендуется** уточнить длительность заболевания, порядок появления симптомов, наличие чувствительных и двигательных расстройств, при наличии болевого синдрома – степень тяжести и локализацию боли [68 - 70, 87].

Уровень убедительности рекомендаций С (уровень достоверности доказательств – 4).

• **Рекомендуется** уточнить связь между сгибанием руки в локте и усилением симптомов, а также другие возможные провоцирующие факторы (использование костылей, физический труд с нагрузкой на кисти и руки, травмы в анамнезе, усиление

симптомов во сне, курение, артроз локтевого сустава) [68 - 70, 87].

Уровень убедительности рекомендаций С (уровень достоверности доказательств – 4).

2.2.2 Физикальное обследование

• **Рекомендуется** оценить наличие чувствительных расстройств в верхних и нижних конечностях и оценить нарушение чувствительности в зоне иннервации локтевого нерва на кисти (зона гипотенара, 5 пальца и медиальной поверхности 4 пальца) [68 - 70, 85 - 87].

Уровень убедительности рекомендаций С (уровень достоверности доказательств – 4).

Комментарий: *наличие слабости и атрофий в ульнарной группе мышц при отсутствии изменений чувствительности не вполне характерно для невропатии локтевого нерва и требует исключения других заболеваний, например болезни двигательного нейрона или болезни Хираямы. Если чувствительность нарушена на 4 - 5 пальцах, но сохранна в зоне гипотенара, то возможное место компрессии – канал Гийона, нужно провести тест на исследование короткой ладонной мышцы.*

• **Рекомендуется** оценить наличие чувствительных расстройств по медиальному краю предплечья [68 - 70, 87].

Уровень убедительности рекомендаций С (уровень достоверности доказательств – 4).

Комментарий: *наличие расстройств на предплечье исключает поражение локтевого нерва на уровне локтя и на уровне канала Гийона и указывает на более высокий уровень поражения (кожа предплечья иннервируется медиальным кожным нервом предплечья, который отходит от медиального пучка плечевого сплетения).*

• **Рекомендуется** оценить наличие гипотрофии (атрофии) в зоне иннервации локтевого нерва на кисти, в первую очередь это 1 межкостная мышца, мышцы гипотенара (мышца, отводящая мизинец кисти), а также симптома «когтистой лапы» [68 - 70, 85 - 87].

Уровень убедительности рекомендаций С (уровень достоверности доказательств – 4).

Комментарий: *при 1 (легкой) и 2 (средней) степени тяжести невропатии локтевого нерва мышечные атрофии отсутствуют. При поражении поверхностной ветви локтевого нерва на уровне канала Гийона атрофии отсутствуют.*

• **Рекомендуется** оценить наличие гипотрофии (атрофии) в зоне иннервации

срединного нерва на кисти (мышцы тенара) [68 - 70, 85 - 87].

Уровень убедительности рекомендаций С (уровень достоверности доказательств – 4).

Комментарий: наличие атрофий в мышце тенара может предполагать более высокий уровень поражения (например, уровень плечевого сплетения, корешков или сегментов спинного мозга на уровне $C_8 - Th_1$) либо сочетанное поражение срединного и локтевого нервов.

• **Рекомендуется** с целью оценки уровня поражения у пациентов с онемением 4-5 пальцев кисти оценить симптом Тинеля на уровне кубитального канала и канала Гийона. На уровне локтя симптом Тинеля выявляется с помощью перкуссии локтевого нерва неврологическим молотком в позадинадмышцелковой борозде, дистальнее локтевого отростка в кубитальном канале, а также на уровне канала Гийона [90].

Уровень убедительности рекомендаций А (уровень достоверности доказательств – 2).

• **Рекомендуется** для выявления слабости 1-й межкостной мышцы оценить симптом Фромана [68 - 70, 87].

Уровень убедительности рекомендаций С (уровень достоверности доказательств – 5).

Комментарий: наблюдается при средней и тяжелой степени тяжести.

• **Рекомендуется** пальпировать локтевой нерв на уровне локтя для оценки его утолщения (чувствительность 87%) и болезненности (чувствительность 80%) [90].

Уровень убедительности рекомендаций А (уровень достоверности доказательств – 2).

• **Рекомендуется** для выявления слабости в мышцах, иннервируемых локтевым нервом – исследовать мышечную силу в 1-й межкостной, остальных межкостных мышцах и мышце, отводящей мизинец с оценкой по шкале двигательных нарушений MRC (Приложение Г2) [68 - 70,87].

Уровень убедительности рекомендаций С (уровень достоверности доказательств — 5).

Комментарий: для легкой степени тяжести невропатии локтевого нерва не характерно наличие мышечной слабости. Для невропатии локтевого нерва характерна слабость мышц, иннервируемых локтевым нервом (1-я межкостная мышца и остальные межкостные мышцы, мышца, отводящая мизинец) при сохранности силы в остальных группах мышц.

• **Рекомендуется** при подозрении на уровень поражения в канале Гийона для оценки функции поверхностной кожной ветви локтевого нерва оценить функцию короткой ладонной мышцы (тест на сморщивание кожи гипотенара) [68 - 70, 85 - 87].

Уровень убедительности рекомендаций С (уровень достоверности доказательств — 5).

2.2.3 Лабораторные диагностические исследования

Специфические методы лабораторной диагностики отсутствуют.

2.2.4 Инструментальные диагностические исследования

«Золотым стандартом» диагностики невропатии локтевого нерва является электромиографическое исследование проводящей функции моторных и сенсорных волокон локтевого нерва. В качестве нейровизуализации используются УЗИ локтевого нерва и МРТ локтевого сустава и локтевого нерва.

• **Рекомендуется** пациентам с подозрением на невропатию локтевого нерва с целью выявления аксональных и демиелинизирующих нарушений по локтевому нерву, а также с целью оценки уровня поражения (канал Гийона, предплечье, уровень локтя или уровень плеча) и степени поражения - электромиографическое исследование проводящей функции моторных волокон локтевого нерва с мышцы, отводящей мизинец, срединного нерва с мышцы, отводящей большой палец кисти, сенсорных волокон локтевого и срединного нервов [91 - 95].

Уровень убедительности рекомендаций А (уровень достоверности доказательств – 2).

Комментарий: Электромиографическим критерием диагностики кубитального туннельного синдрома является снижение скорости проведения ниже 50 м/с на уровне локтя и/или градиент скорости больше 10 м/с между предплечьем и уровнем локтя. При тяжелом течении может наблюдаться блок проведения на уровне локтя, а также при длительно текущем тяжелом течении кубитального туннельного синдрома наблюдается прогредиентное снижение амплитуды М-ответа локтевого нерва при стимуляции в дистальной точке (что является плохим прогностическим фактором для консервативного лечения). Исследование должно быть выполнено на теплой конечности (температура кожи не менее 32 градусов), рука должна находиться в положении флексии в локтевом суставе (70 - 90 градусов). Для поражения на уровне канала Гийона при поражении глубокой ветви характерно увеличение дистальной латентности М-

ответа локтевого нерва, при поражении поверхностной ветви – снижение скорости проведения по сенсорным волокнам на уровне кисти.

• **Рекомендуется** при отсутствии убедительных данных при стандартном электромиографическом исследовании провести следующие тесты: регистрация локтевого нерва с 1 межкостной мышцы, инчинг в области кубитального канала или канала Гийона [91, 92], провести сравнительные методики сенсорных ответов срединного и локтевого нервов на уровне локтя [95], сравнение сенсорных ответов с медиального кожного нерва предплечья с двух сторон (позволяет подтвердить высокое поражение на уровне медиального пучка и выше) [95].

Уровень убедительности рекомендаций А (уровень достоверности доказательств – 2).

• **Рекомендуется** проведение игольчатой электромиографии в мышцах ульнарной группы, мышце тенара (иннервируется теми же сегментами и корешками $C_8 - Th_1$, но срединным нервом), при необходимости объем исследования может быть расширен для исключения других заболеваний, имитирующих кубитальный туннельный синдром [96].

Уровень убедительности рекомендаций С (уровень достоверности доказательств – 5).

Комментарий: *игольчатая электромиография позволяет выявить острый или хронический денервационно-реиннервационный процесс, указывающий на аксональное поражение. При необходимости, помимо 1 межкостной мышцы, мышцы, отводящей мизинец, и мышцы тенара исследуются параспинальные мышцы на уровне $C_8 - Th_1$, а также мышцы, относящиеся к среднему и верхнему стволам плечевого сплетения. Игольчатая ЭМГ позволяет провести дифференциальную диагностику с такими заболеваниями как болезнь двигательного нейрона, плексопатия, поражениями спинного мозга и корешков на уровне $C_8 - Th_1$, болезнью Хираямы, дистальными формами спинальной амиотрофии, дистальными миопатиями.*

• **Рекомендуется** при подозрении на поражение на уровне канала Гийона исследовать дорсальный локтевой кожный нерв (его поражение исключает поражение на уровне канала Гийона и указывает на более высокое поражение) [96].

Уровень убедительности рекомендаций С (уровень достоверности доказательств – 5).

• **Рекомендуется** при подозрении на поражение на уровне канала Гийона провести игольчатую ЭМГ в m. flexor carpi ulnaris (ее поражение исключает поражение на уровне канала Гийона и указывает на более высокое поражение) [96].

Уровень убедительности рекомендаций С (уровень достоверности доказательств – 5).

• **Рекомендуется** ультразвуковое исследование нервов с определением площади поперечного сечения на уровне кубитального канала и на уровне канала Гийона [89, 97 - 99].

Уровень убедительности рекомендаций А (уровень достоверности доказательств – 1).

Комментарий: *методы УЗИ позволяют оценить структуру периферических нервов и изменение стандартных характеристик в зависимости от зоны предполагаемой компрессии. Для кубитального туннельного синдрома характерно увеличение площади поперечного сечения нерва больше 10 мм².*

• **Рекомендуется** при недостаточной информативности УЗИ- проведение МРТ локтевого сустава и МРТ локтевого нерва [100 - 103].

Уровень убедительности рекомендаций А (уровень достоверности доказательств – 2).

Комментарий: *При невралгии на уровне локтя на МРТ можно увидеть утолщение нерва и повышенную интенсивность сигнала на T2-взвешенных или коротких последовательностях восстановления инверсии T1 (STIR).*

2.2.5 Иные диагностические исследования

Отсутствуют.

2.3 Лечение, включая медикаментозную и немедикаментозную терапии, диетотерапию, обезболивание, медицинские показания и противопоказания к применению методов лечения

Лечение кубитального туннельного синдрома зависит от степени тяжести и включает в себя консервативное и хирургическое лечение. При легком течении кубитального туннельного синдрома консервативное лечение помогает только в 50% случаев, в то время как оперативное лечение дает почти 100% результат с помощью любого хирургического метода [86].

2.3.1 Консервативное лечение

Консервативное лечение целесообразно использовать при легкой степени тяжести кубитального туннельного синдрома [104].

• **Рекомендуется** обучение пациента избегать положений, сдавливающих локтевой нерв. При невропатии на уровне локтя не подкладывать руку под голову на ночь, не разговаривать по телефону, держа его пораженной конечностью (использовать гарнитуру или интактную руку), не ставить руку на подлокотник, избегать длительного сгибания руки в локте больше, чем на 90 градусов [105 - 107].

Уровень убедительности рекомендаций С (уровень достоверности доказательств – 4).

• **Рекомендуется** пациентам с легкой степенью тяжести кубитального туннельного синдрома ношение ортеза на ночь с целью уменьшения компрессии нерва [106 - 108].

Уровень убедительности рекомендаций С (уровень достоверности доказательств – 4).

Комментарий: Ношение ортеза, ограничивающего сгибание руки в локте больше, чем на 60 градусов в течение 6 месяцев уменьшает выраженность симптомов в 94% случаев и позволяет увеличить скорость проведения на уровне локтя по моторным волокнам на 6,5 м/с, по сенсорным волокна 9,5 м/с [106 - 108].

• **Рекомендуется** лечение нейропатического болевого синдрома в случае его наличия [159]:

Неселективные ингибиторы обратного захвата моноаминов:

• Амитриптилин** — 25 – 150 мг/сутки

Другие противосудорожные препараты:

• Габапентин — 300 – 3600 мг/сутки.

• Прегабалин - 150 – 600 мг/сутки

Опиоиды (при неэффективности препаратов первого ряда):

• Трамадол** 100 – 400 мг/сутки

Уровень убедительности рекомендаций – С (уровень достоверности доказательств – 5).

2.3.2 Хирургическое лечение

Хирургическое вмешательство в виде декомпрессии и медиальную эпикондилэктомию целесообразно использовать при неэффективности консервативного лечения, а также при тяжелых формах невропатии [104].

• **Рекомендуется** предпочтение хирургической декомпрессии *in situ* (с медиальной эпикондилэктомией или без нее), так как все формы транспозиции показали худший результат, но допустимо проведение любого из методов: открытая или

эндоскопическая хирургическая декомпрессия *insitu*, медиальная эпикондилэктомия, передняя подкожная транспозиция, межмышечная транспозиция [81].

Уровень убедительности рекомендаций С (уровень достоверности доказательств – 5).

• **Рекомендуется** при наличии подвывиха нерва наряду с хирургической декомпрессией и медиальной эпикондилэктомией допустимо проведение передней внутримышечной транспозиции [71].

Уровень убедительности рекомендаций С (уровень достоверности доказательств – 5).

Комментарий: *после хирургического лечения рецидив отмечается в 3% случаев, при этом в 2% случаев возникают показания к повторной операции. Риск рецидивирования с необходимостью повторного вмешательства при субмышечной транспозиции в 5 раз выше, чем при открытой декомпрессии с эпикондилэктомией [81, 110].*

В целом, все хирургические методы лечения показывают достаточную эффективность (улучшение в 87% случаев). Данные о предпочтении одного или другого методов хирургического лечения противоречивы, потому что часто зависят от опыта хирурга в каждом из методов [71, 80, 81, 104, 110 - 113].

2.4 Медицинская реабилитация и санаторно-курортное лечение, медицинские показания и противопоказания к применению методов медицинской реабилитации, в том числе основанных на использовании природных лечебных факторов

• **Рекомендуется** использование лечебных лангет и ортопедических ортезов, способствующих компенсации и коррекции возникших двигательных расстройств [347].

Уровень убедительности рекомендаций – С (уровень достоверности доказательств – 5)

2.5 Профилактика и диспансерное наблюдение, медицинские показания и противопоказания к применению методов профилактики.

• **Рекомендуется** избегать положений, сдавливающих локтевой нерв, не подкладывать руку под голову на ночь, не разговаривать по телефону, держа его пораженной конечностью (использовать гарнитуру или здоровую руку), не ставить руку на подлокотник, избегать длительного сгибания руки в локте больше, чем на 90 градусов [105 - 107].

Уровень убедительности рекомендаций С (уровень достоверности доказательств –4)

2.6 Организация оказания медицинской помощи

Пациенты с мононевропатией локтевого нерва могут проходить лечение в амбулаторных условиях. Госпитализация в стационар, за исключением случаев хирургического лечения, не требуется.

2.7 Дополнительная информация (в том числе факторы, влияющие на исход заболевания или состояния)

Правильная диагностика и своевременное применение адекватных методов лечения приводит к компенсации двигательных расстройств более чем у 80% больных с МН. Необходимо учитывать, что на восстановление функции пораженного нерва могут оказать негативное влияние систематический прием алкоголя, в связи с чем целесообразно его исключить на все время лечения и реабилитации.

3. Мононевропатия лучевого нерва

3.1 Краткая информация по заболеванию или состоянию (группе заболеваний или состояний)

3.1.1 Определение заболевания или состояния (группы заболеваний или состояний)

Мононевропатия лучевого нерва – патологическое состояние, связанное с поражением лучевого нерва и его основных ветвей – заднего межкостного нерва и поверхностной ветви лучевого нерва, не связанное с прямым повреждением или тракцией, сопровождающееся в зависимости от уровня поражения парезом мышц, разгибающих предплечье, кисть и пальцы кисти, а также нарушениями чувствительности в области задней поверхности плеча и предплечья, а также заднелатеральной поверхности кисти.

3.1.2 Этиология и патогенез заболевания или состояния (группы заболеваний или состояний)

У лучевого нерва есть несколько мест потенциальной компрессии:

Компрессия в подмышечной области

Наиболее частой причиной компрессии лучевого нерва в данной области является

неправильное использование костылей – так называемый синдром «костыльного паралича» [114, 115].

К редким вариантам относят компрессию в области прохождения нерва впереди от подлопаточной, большой круглой и широчайшей мышцы спины, связанную с аномалиями развития мышц [116].

Также в этой области возможен **редкий вариант отхождения подлопаточной артерии, перфорирующей лучевой нерв**. В данном случае лучевой нерв формирует петлю вокруг артерии, что может приводить к вазоневральному конфликту [117].

Возможно **сдавление лучевого нерва в области входа в спиральный канал**, представляющий из себя треугольное пространство, ограниченное длинной головкой трицепса медиально, большой круглой мышцей сверху и латеральной головкой трицепса и плечевой костью латерально [118]. К компрессии в этом месте может предрасполагать наличие фиброзных аркад между длинной и латеральной головками трицепса [118, 119], а также гипертрофия длинной головки трицепса у профессиональных спортсменов – теннисистов, кикбоксеров, бодибилдеров [118, 120, 121].

Встречаются единичные описания случаев **аномально высокого отхождения поверхностной ветви лучевого нерва в области подмышечной впадины**: в описанных случаях эта ветвь может проходить через четырехстороннее отверстие вместе с подмышечным нервом и задней огибающей артерией плеча и вовлекаться в патологический процесс при стенозе этого отверстия [122].

Компрессия в области диафиза плечевой кости

Компрессия нерва на уровне спирального канала во время сна – так называемый синдром «субботней ночи» или синдром «молодоженов» [123].

Компрессия при наложении кровоостанавливающего турникета при неправильном выборе его места наложения и способа фиксации [124 - 126].

Компрессия лучевого нерва в месте его прохождения через латеральную межмышечную перегородку дистальнее нижней точки прикрепления дельтовидной мышцы к плечевой кости [127]. К повреждению нерва в этом месте предрасполагают индивидуальные особенности развития латеральной межмышечной перегородки с узким отверстием в месте прохождения лучевого нерва, вариативным прикреплением перегородки к плечевой кости или вторичные изменения ее анатомии вследствие травмы [128 - 131]. Также встречается сдавление лучевого нерва фиброзными арками латеральной головки трицепса на выходе из спирального канала [132].

Компрессия в области канала лучевого нерва

В настоящее время не существует единого мнения относительно границ этого канала, также как и относительно того, стоит ли выделять этот канал в отдельную структуру. Наиболее распространена точка зрения о том, что данный канал сформирован тремя перекидывающимися через нерв мышцами - плечелучевой, длинным и коротким лучевыми разгибателями кисти. В этой области медиально к нерву прилегает плечевая мышца, позади располагается латеральный надмыщелок плечевой кости [133 - 136]. В данной области возможна компрессия нерва под плечелучевой мышцей, а также под коротким лучевым разгибателем кисти. Провоцирующими факторами при этом являются значительные физические нагрузки на мышцы предплечья и плеча [137], а также аномалии развития плечелучевой мышцы в виде более высокого ее начала или добавочного брюшка [138, 139].

Компрессия области предплечья

Компрессия глубокой ветви лучевого нерва в области супинатора – **синдром супинатора или синдром заднего межкостного нерва**. К этому предрасполагает анатомическая особенность в виде сухожильного кольца в месте выхода нервного ствола из-под поверхностной головки супинатора – аркада Фрозе, которая наблюдается в 60 - 70% случаев [140 - 142]. Наиболее подвержены компрессии лучевого нерва в этой области люди, профессиональная деятельность которых связана с повторяющимися однотипными движениями предплечий – теннисисты, скрипачи и т.д. [137 - 143]. Также встречается компрессия нерва в области супинатора за счет вазоневрального конфликта с возвратными ветвями лучевой артерии [144].

Компрессия поверхностной ветви лучевого нерва – **синдром Вартенберга или парестетическая хейралгия**. Частой причиной поражения поверхностной ветви является сдавление ремешком от наручных часов или браслетом наручников. Также возможно ущемление поверхностной ветви нерва между сухожилиями плечелучевой мышцы и длинного лучевого разгибателя запястья, чему значительно способствуют пронация кисти и ее локтевое сгибание например, при длительной работе с компьютерной мышью [133]. Возможно хроническое сдавление нерва после операции наложения артериовенозного шунта между лучевой артерией и латеральной подкожной веной при гемодиализе .

3.1.3 Эпидемиология заболевания или состояния (группы заболеваний или

состояний)

Невропатия лучевого нерва является одной из наиболее распространенных компрессионно-ишемических невропатий, уступая лишь карпальному туннельному синдрому, кубитальному туннельному синдрому, метатарзалгии Мортон и болезни Рота. Заболеваемость составляет 1,5 - 3 случая на 100000 взрослого населения, чаще встречается у мужчин [84].

3.1.4 Особенности кодирования заболевания или состояния (группы заболеваний или состояний) по Международной статистической классификации болезней и проблем, связанных со здоровьем

G56.3 Поражение лучевого нерва.

3.1.5 Классификация заболеваний или состояний (группы заболеваний или состояний)

Общепринятой классификации не существует.

3.1.6 Клиническая картина заболеваний или состояний (группы заболеваний или состояний)

Для поражения лучевого нерва в подмышечной области характерен парез мышц разгибателей пальцев и кисти, парез супинатора и плечелучевой мышцы, а также парез трехглавой мышцы плеча. Сухожильный рефлекс с трехглавой мышцы снижен или отсутствует. Отмечаются сенсорные нарушения в виде снижения чувствительности на задней поверхности плеча, предплечья и заднелатеральной поверхности кисти.

Поражение лучевого нерва в области диафиза приводит к парезу разгибателей кисти и предплечья, парезу супинатора и плечелучевой мышцы при сохранной силе в трехглавой мышце плеча. Характерны сенсорные нарушения в области задней поверхности предплечья и заднелатеральной поверхности кисти.

Поражение в области канала лучевого нерва характеризуется болью по ходу лучевого канала за счет раздражения нерва мышцами, в частности коротким лучевым разгибателем запястья. Болевой синдром становится более выражен при разгибании пальцев кисти, что обусловлено усилением компрессии нервного ствола мышцей. При этом парезов мышц или объективных сенсорных нарушений в зоне иннервации лучевого нерва обычно не выявляется [146].

При поражении в области предплечья возможно формирование двух клинических

синдромов:

Синдром заднего межкостного нерва, при котором характерен парез мышц разгибателей кисти и запястья. Также возможны боли на предплечье по ходу нервного ствола [147].

Синдром поверхностной ветви лучевого нерва (синдром Вартенберга). При этом характерны сенсорные нарушения в виде гипестезии, гиперестезии или парестезии, а также жгучие боли в области заднелатеральной поверхности кисти [148].

3.2 Диагностика заболевания или состояния (группы заболеваний или состояний), медицинские показания и противопоказания к применению методов диагностики

Общепринятых клинико-инструментальных критериев диагностики мононевропатии лучевого нерва не разработано. Диагноз ставится на основании характерных жалоб, анамнеза, данных физикального и инструментального обследования.

3.2.1 Жалобы и анамнез

• **Рекомендуется** для определения функции мышц, иннервируемых лучевым нервом - получить данные о наличии затруднений при разгибании в локтевом суставе, разгибании кисти и пальцев [147].

Уровень убедительности рекомендаций – С (уровень достоверности доказательств – 5).

• **Рекомендуется** для выявления болевого синдрома - получить данные о наличии болевого синдрома по ходу ствола лучевого нерва в области проекции лучевого канала или супинатора на предплечье [146, 147].

Комментарий: для оценки выраженности болевого синдрома целесообразно использование визуальной аналоговой шкалы ВАШ и опросника нейропатической боли DN4 (Приложения Г3, Г4) [159].

Уровень убедительности рекомендаций – С (уровень достоверности доказательств – 5).

• **Рекомендуется** для выявления чувствительных нарушений получить данные о нарушениях чувствительности и невропатическом болевом синдроме в области задней поверхности плеча, задней поверхности предплечья, заднелатеральной поверхности кисти [147].

Уровень убедительности рекомендаций – С (уровень достоверности

доказательств – 5).

3.2.2 Физикальное обследование

• **Рекомендуется** для определения трофических изменений и мышечной силы в мышцах, иннервируемых лучевым нервом – определение объема и исследование силы в трехглавой мышце плеча, плечелучевой мышце, супинаторе, коротком и длинном лучевом разгибателях кисти, разгибателе пальцев, локтевом разгибателе кисти, длинной мышце, отводящей большой палец кисти, коротком и длинном разгибателе большого пальца кисти, разгибателе указательного пальца кисти [146, 147].

Уровень убедительности рекомендаций – С (уровень достоверности доказательств – 5).

• **Рекомендуется** для определения чувствительных нарушений в зоне иннервации лучевого нерва - определение поверхностной и болевой чувствительности в области задней поверхности плеча, задней поверхности предплечья, заднелатеральной поверхности кисти [146, 147].

Уровень убедительности рекомендаций – С (уровень достоверности доказательств – 5).

3.2.3 Лабораторные диагностические исследования

Специфические методы лабораторной диагностики отсутствуют.

3.2.4 Инструментальные диагностические исследования

• **Рекомендуется** для выявления аксональных и демиелинизирующих нарушений лучевого нерва - проведение стимуляционной электромиографии моторных и сенсорных волокон лучевого нерва с определением латентности и амплитуды моторного и сенсорного ответа, а также скорости проведения [123,148-150].

Уровень убедительности рекомендаций – А (уровень достоверности доказательств – 2).

• **Рекомендуется** для определения выраженности процесса денервации и реиннервационных изменений в мышцах, иннервируемых лучевым нервом - проведение игольчатой электромиографии с исследованием трехглавой мышцы плеча, плечелучевой мышцы, мышцы длинного лучевого разгибателя кисти, мышцы общего разгибателя пальцев кисти с регистрацией спонтанной активности, рекрутирования ПДЕ и параметров ПДЕ [123, 150].

Уровень убедительности рекомендаций – С (уровень достоверности доказательств – 4).

• **Рекомендуется** для определения характера и локализации морфологических изменений лучевого нерва проведение ультразвукового исследования лучевого нерва [151 - 154].

Уровень убедительности рекомендаций – С (уровень достоверности доказательств – 4).

3.2.5 Иные диагностические исследования

Отсутствуют.

3.3 Лечение, включая медикаментозную и немедикаментозную терапии, диетотерапию, обезболивание, медицинские показания и противопоказания к применению методов лечения

3.3.1 Консервативное лечение

• **Рекомендуется** для прекращения воздействия повреждающего фактора на зону компрессии нерва пациентам при синдроме «костыльного паралича» - отказ от использования костылей [114].

Уровень убедительности рекомендаций – С (уровень достоверности доказательств – 4).

• **Рекомендуется** для прекращения воздействия повреждающего фактора на зону компрессии нерва пациентам при компрессии лучевого нерва в лучевом канале – исключение повторяющихся движений и упражнений с разгибанием локтевого сустава, сгибанием запястья и пронацией предплечья [146, 155].

Уровень убедительности рекомендаций – С (уровень достоверности доказательств – 5).

• **Рекомендуется** для прекращения воздействия повреждающего фактора на зону компрессии нерва пациентам при синдроме Вартенберга - отказ от ношения браслетов или наручных часов [133].

Уровень убедительности рекомендаций – С (уровень достоверности доказательств – 5).

• **Рекомендуется** для избегания травматизации нерва пациентам при компрессии в лучевом канале, синдроме заднего межкостного нерва и синдроме Вартенберга использование иммобилизирующих шин с фиксацией предплечья и кисти [133, 140, 156].

Уровень убедительности рекомендаций – С (уровень достоверности доказательств – 5).

• **Рекомендуется** пациентам при компрессии в области лучевого канала, синдроме заднего межкостного нерва и синдроме Вартенберга - локальное введение глюкокортикоидов с местными анестетиками в область компрессии нерва. Процедура проводится как «слепым» методом, так и под контролем УЗИ [133, 157, 158].

Уровень убедительности рекомендаций – С (уровень достоверности доказательств – 5).

• **Рекомендуется** лечение нейропатического болевого синдрома пациентам при его наличии [159].

Неселективные ингибиторы обратного захвата моноаминов (амитриптилин** — 25 – 150 мг/сутки).

Другие противоэпилептические препараты (габапентин — 300 – 3600 мг/сутки и прегабалин — 150 – 600 мг/сутки).

Опиоиды (трамадол** 100 – 400 мг/сутки).

Уровень убедительности рекомендаций – С (уровень достоверности доказательств – 5).

3.3.2 Хирургическое лечение

• **Рекомендуется** хирургическая декомпрессия лучевого нерва при неэффективности консервативной терапии в течение 3 месяцев [140, 160 - 162].

Уровень убедительности рекомендаций – В (уровень достоверности доказательств – 3).

3.4 Медицинская реабилитация и санаторно-курортное лечение, медицинские показания и противопоказания к применению методов медицинской реабилитации, в том числе основанных на использовании природных лечебных факторов

• **Рекомендуется** использование лечебных лангет и ортопедических ортезов, способствующих компенсации и коррекции возникших двигательных расстройств [347].

Уровень убедительности рекомендаций – С (уровень достоверности доказательств – 5)

3.5 Профилактика и диспансерное наблюдение, медицинские показания и противопоказания к применению методов профилактики.

Специфической профилактики мононевропатии лучевого нерва не разработано. В диспансерном наблюдении пациент не нуждается.

3.6 Организация оказания медицинской помощи

Пациенты с мононевропатией лучевого нерва могут проходить лечение в амбулаторных условиях. Госпитализация в стационар, за исключением случаев хирургического лечения, не требуется.

3.7 Дополнительная информация (в том числе факторы, влияющие на исход заболевания или состояния)

Правильная диагностика и своевременное применение адекватных методов лечения приводит к компенсации двигательных расстройств более чем у 80% больных с МН. Необходимо учитывать, что на восстановление функции пораженного нерва могут оказать негативное влияние систематический прием алкоголя, в связи с чем целесообразно его исключить на все время лечения и реабилитации.

4. Мононевропатия подмышечного нерва

4.1 Краткая информация по заболеванию или состоянию (группе заболеваний или состояний)

4.1.1 Определение заболевания или состояния (группы заболеваний или состояний)

Мононевропатия подмышечного нерва – патологическое состояние, связанное с поражением ствола подмышечного нерва, несвязанное с прямым повреждением или тракцией. Клиническая картина складывается из чувствительных и двигательных нарушений в зоне иннервации подмышечного нерва [163].

4.1.2 Этиология и патогенез заболевания или состояния (группы заболеваний или состояний)

Острая травма: передний вывих головки плечевой кости, переломы проксимальных отделов плечевой кости или лопатки. Факторы риска: время, прошедшее с момента вывиха до репозиции, наличие гематомы, возраст, родовая травма [164, 165].

Тупая травма: удар по плечу тупым предметом, травмы в контактных видах спорта, падения на плечо [166, 167].

Неправильное (нефизиологическое) положение конечности во время сна или общего наркоза [168].

Синдром четырехстороннего отверстия: нейрососудистый компрессионный синдром, проявляющийся болью и парестезиям в руке (их распространение не соответствует анатомическим зонам), болезненностью в области плеча [169].

Хирургические вмешательства: фиксация плечевой кости металлоконструкциями, артроскопия [170, 171].

4.1.3 Эпидемиология заболевания или состояния (группы заболеваний или состояний)

Данных относительно эпидемиологии мононевропатии подмышечного нерва нет.

4.1.4 Особенности кодирования заболевания или состояния (группы заболеваний или состояний) по Международной статистической классификации болезней и проблем, связанных со здоровьем

G 58.8 - другие уточненные виды мононевропатии.

4.1.5 Классификация заболеваний или состояний (группы заболеваний или состояний)

Общепринятая классификация мононевропатии подмышечного нерва отсутствует.

4.1.6 Клиническая картина заболеваний или состояний (группы заболеваний или состояний)

Клинически поражение подмышечного нерва характеризуется тем, что пациент не может отвести руку до горизонтального уровня, что объясняется развитием пареза и атрофии дельтовидной мышцы, также возможны чувствительные нарушения на коже наружной поверхности верхней трети плеча (могут отсутствовать).

4.2 Диагностика заболевания или состояния (группы заболеваний или состояний), медицинские показания и противопоказания к применению методов диагностики

Общепринятых критериев диагностики мононевропатии подмышечного нерва не разработано. Диагноз ставится на основании характерных жалоб, анамнеза, данных физикального и инструментального обследования.

4.2.1 Жалобы и анамнез

• **Рекомендуется** у пациентов с подозрением на мононевропатию подмышечного нерва для определения объема поражения получить данные о наличии симптомов, связанных с нарушением функции подмышечного нерва, таких как слабость дельтовидной мышцы, нарушения чувствительности по наружной поверхности верхней трети плеча, гипотрофия или атрофия дельтовидной мышцы [163, 172].

Уровень убедительности рекомендаций С (уровень достоверности доказательств – 5).

• **Рекомендуется** у пациентов с подозрением на мононевропатию подмышечного нерва для оценки состояния тонких волокон получить данные о наличии болевого синдрома в области иннервации подмышечного нерва [163].

Комментарий: для оценки выраженности болевого синдрома целесообразно использование визуальной аналоговой шкалы ВАШ и опросника нейропатической боли DN4 (Приложения Г3, Г4) [159].

Уровень убедительности рекомендаций С (уровень достоверности доказательств – 5).

4.2.2 Физикальное обследование

• **Рекомендуется** у пациентов с подозрением на мононевропатию подмышечного нерва для определения объема поражения обратить внимание на наличие атрофии и гипотрофии дельтовидной мышцы [163].

Уровень убедительности рекомендаций С (уровень достоверности доказательств – 5).

• **Рекомендуется** пациентам с подозрением на мононевропатию подмышечного нерва для выявления характера распределения мышечной слабости оценить мышечную силу по шкале двигательных нарушений MRC (Приложение Г2) дельтовидных мышц в положении внутренней ротации плеча (отведение, сгибание и разгибание плеча в горизонтальной плоскости) [173].

Уровень убедительности рекомендаций С (уровень достоверности доказательств – 5).

Комментарий: *компенсаторное отведение руки в плечевом суставе при поражении подмышечного нерва может обеспечиваться сокращением надостной мышцы, двуглавой мышцы плеча, большой грудной мышцы. Однако при отведении в положении внутренней ротации эти компенсаторные механизмы не работают, поэтому отчетливо обнаруживается дисфункция дельтовидной мышцы.*

• **Рекомендуется** пациентам с подозрением на мононевропатию подмышечного нерва для определения характера поражения исследовать болевую, температурную, тактильную и дискриминационную чувствительность в зоне иннервации подмышечных нервов [163].

Уровень убедительности рекомендаций С (уровень достоверности доказательств – 5).

• **Рекомендуется** при наличии болевого синдрома оценивать выраженность боли с помощью визуальной аналоговой шкалы (ВАШ) боли и опросника нейропатической боли DN4 (Приложения Г3, Г4) [159].

Уровень убедительности рекомендаций С (уровень достоверности доказательств – 5).

4.2.3 Лабораторные диагностические исследования

Специфические методы лабораторной диагностики отсутствуют.

4.2.4 Инструментальные диагностические исследования

• **Рекомендуется** для выявления денервационно-реиннервационных изменений методом игольчатой электромиографии исследовать дельтовидную мышцу (все три головки), малую грудную мышцу, над- и подостную мышцы, двуглавую мышцу плеча для исключения радикулопатии C₅, C₆, поражения верхнего ствола плечевого сплетения [174, 175].

Уровень убедительности рекомендаций С (уровень достоверности доказательств – 4).

Комментарий: *игольчатая электромиография проводится через 3 - 4 недели от начала появления симптомов. Именно через этот промежуток времени развиваются максимальные изменения, а именно денервационная спонтанная активность.*

• **Рекомендуется** для выявления аксональных и демиелинизирующих нарушений - проведение стимуляционной электронейромиографии подмышечного нерва [163].

Уровень убедительности рекомендаций С (уровень достоверности доказательств – 5).

Комментарий: *стандартная методика стимуляционной электромиографии выявляет увеличение терминальной латентности и снижение/отсутствие амплитуды вызванных моторных ответов при тестировании подмышечного нерва в сравнении со здоровой стороной.*

• **Рекомендуется** для определения локализации и возможной причины повреждения - проведение МРТ подмышечного нерва в местах предполагаемой компрессии [165, 176].

Уровень убедительности рекомендаций С (уровень достоверности доказательств – 4).

Комментарий: *МРТ является методом для визуализации поражения подмышечного нерва в том числе и у пациентов с синдромом четырехстороннего отверстия. В режимах T2 и STIR выявляется усиление МР-сигнала от нервного ствола, увеличение размера, деформация подмышечного нерва.*

• **Рекомендуется** для определения локализации и возможной причины повреждения проведение УЗИ подмышечного нерва [177, 178].

Уровень убедительности рекомендаций С (уровень достоверности доказательств – 4).

Комментарий: *методы УЗИ позволяют оценить структуру подмышечного нерва и изменение стандартных характеристик в зоне поражения нерва.*

4.2.5 Другие диагностические исследования

Отсутствуют.

4.3 Лечение, включая медикаментозную и немедикаментозную терапию, диетотерапию, обезболивание, медицинские показания и противопоказания к применению методов лечения

4.3.1 Консервативное лечение

Применяется при отсутствии прямых показаний к хирургическому лечению, таких как внешнее компрессионное воздействие на ствол нерва или выраженные необратимые изменения в самом стволе нерва, подтвержденные методами нейровизуализации (МРТ или УЗИ нервов) [179 - 181].

• **Рекомендуется** лечение нейропатического болевого синдрома пациентам при его наличии [159].

Неселективные ингибиторы обратного захвата моноаминов: амитриптилин** - 25 - 150 мг/сутки.

Другие противосудорожные препараты: габапентин — 300 - 3600 мг/сутки или прегабалин — 150 - 600 мг/сутки.

Опиоиды (трамадол** 100 - 400 мг/сутки).

Уровень убедительности рекомендаций С (уровень достоверности доказательств – 5).

4.3.2 Хирургическое лечение

• **Рекомендуется** проведение невролиза подмышечного нерва в случае неэффективности консервативной терапии [182, 183].

Уровень убедительности рекомендаций С (уровень достоверности доказательств – 4).

Комментарий: оперативное лечение невропатии подмышечного нерва является оптимальным в сроки 3 - 6 месяцев после поражения нерва [170]. Результаты хирургического лечения невропатии подмышечного нерва хуже за пределами этого периода времени, и малозначительные улучшения наблюдаются, когда операция проводится через 12 месяцев после поражения нерва [184 – 186].

4.4 Медицинская реабилитация и санаторно-курортное лечение, медицинские

показания и противопоказания к применению методов медицинской реабилитации, в том числе основанных на использовании природных лечебных факторов

•Рекомендуется использование лечебных лангет и ортопедических ортезов, способствующих компенсации и коррекции возникших двигательных расстройств [347].

Уровень убедительности рекомендаций – С (уровень достоверности доказательств – 5).

4.5. Профилактика и диспансерное наблюдение, медицинские показания и противопоказания к применению методов профилактики

Специфической профилактики мононевропатии подмышечного нерва не разработано. В диспансерном наблюдении пациент не нуждается.

4.6 Организация оказания медицинской помощи

Пациенты с мононевропатией подмышечного нерва могут проходить лечение в амбулаторных условиях. Госпитализация в стационар, за исключением случаев хирургического лечения, не требуется.

4.7 Дополнительная информация (в том числе факторы, влияющие на исход заболевания или состояния)

Правильная диагностика и своевременное применение адекватных методов лечения приводит к компенсации двигательных расстройств более чем у 80% больных с МН. Необходимо учитывать, что на восстановление функции пораженного нерва могут оказать негативное влияние систематический прием алкоголя, в связи с чем целесообразно его исключить на все время лечения и реабилитации.

5. Мононевропатия мышечно-кожного нерва

5.1 Краткая информация по заболеванию или состоянию (группе заболеваний или состояний)

5.1.1 Определение заболевания или состояния (группы заболеваний или состояний)

Мононевропатия мышечно-кожного нерва - патологическое состояние, вызванное компрессией самого мышечно-кожного нерва на уровне плеча, а также латерального кожного нерва предплечья на уровне локтевого сгиба, не связанное с прямым повреждением или тракцией.

5.1.2 Этиология и патогенез заболевания или состояния (группы заболеваний или состояний)

Мышечно-кожный нерв (МКН) по своей функции является смешанным, содержит волокна от корешков спинномозговых нервов С₅, С₆ и С₇. В большинстве случаев он отходит от вторичного латерального пучка плечевого сплетения, но иногда может являться производным первичного верхнего пучка, выходя в подмышечной впадине, на плече прободает клювовидно-плечевую мышцу, иннервируя её, двуглавую и плечевую мышцы, затем, пройдя через плечевую фасцию на уровне локтевого сгиба снаружи от сухожилия двуглавой мышцы, отдает латеральный кожный нерв предплечья (ЛКНП), который обеспечивает чувствительную иннервацию латеральной поверхности предплечья. Большинство компрессионных поражений МКН возникает в месте прохождения нерва через клювовидно-плечевую мышцу (проксимальнее бицепса плеча и плечевой мышцы) вследствие ее гипертрофии или сильного мышечного сокращения, приводящего к механическому и/или ишемическому повреждению нерва [187, 188], а в редких случаях из-за сдавления экзостозом плечевой кости [189, 190] и после длительного сна в неудобном положении [191]. Компрессия МКН в результате гипертрофии или сильного мышечного напряжения наблюдается у спортсменов, занимающихся армреслингом, тяжелоатлетов и бодибилдеров [187, 192 - 194], у боксеров и кикбоксеров после многократных ударов рукой [194], в редких случаях возникает после однократной чрезмерной физической нагрузки, чаще провоцируются упорными тренировками и повторяющимися стереотипными движениями в виде сгибания руки в локтевом суставе и пронации предплечья [195].

Поражение ЛКНП происходит на уровне предплечья чаще всего в результате длительного сдавления, например, ношения тяжелой сумки на уровне локтевого сгиба [196].

5.1.3 Эпидемиология заболевания или состояния (группы заболеваний или состояний)

Изолированное поражение МКН встречается редко, опубликованные данные об эпидемиологии отсутствуют.

В большинстве публикаций, основанных на описании клинических случаев, сообщается о проксимальном поражении нерва в месте его прохождения через клювовидно-плечевую мышцу [188].

Поражение ЛКНП чаще наблюдается у мужчин, чем у женщин [196]. Пик заболеваемости приходится на возраст 25 - 45 лет, однако может встречаться в любой возрастной группе [196]. В большинстве случаев заболевание носит односторонний характер и возникает преимущественно в доминантной руке. Крайне редко поражение МКН может быть билатеральным [197].

5.1.4 Особенности кодирования заболевания или состояния (группы заболеваний или состояний) по Международной статистической классификации болезней и проблем, связанных со здоровьем

G56 - Мононевропатии верхней конечности

G56.8 — Другие мононевропатии верхней конечности

G56.9 — Мононевропатия верхней конечности неуточненная

G58.8 — Другие уточненные виды мононевропатии

G58.9 — Мононевропатия неуточненная

G59.8 — Другие мононевропатии при болезнях, классифицированных в других рубриках

5.1.5 Классификация заболеваний или состояний (группы заболеваний или состояний)

Общепринятой классификации не разработано.

5.1.6 Клиническая картина заболеваний или состояний (группы заболеваний или состояний)

Выделяют два компрессионных синдрома МКН [188]:

1. Поражение МКН до его разделения на ЛКНП, вызывающее смешанный двигательный и сенсорный дефицит.

Клинический диагноз проксимального поражения МКН подозревают при слабости бицепса без вовлечения дельтовидной мышцы. При этом возникает слабость сгибания руки в локтевом суставе и супинации, в сочетании с гипотрофией двуглавой мышцы плеча. Также могут возникать сенсорные нарушения на лучевой стороне предплечья.

2. Поражение ЛКНП - поражение дистальной сенсорной части нерва, вызывающие только чувствительные нарушения на латеральной поверхности предплечья. Компрессии подвергается чувствительная часть нерва на уровне локтевой складки. Пациентов беспокоят боли и чувство жжения в области локтевого сгиба и по боковой поверхности

предплечья. Отмечается болезненность при пальпации в месте сдавления нерва – в области локтевого сгиба чуть латеральнее сухожилия двуглавой мышцы. Симптомы усиливаются при пронации-супинации предплечья и при сгибании-разгибании в локтевом суставе. Могут наблюдаться умеренно выраженные нейродистрофические изменения в локтевом суставе, проявления наружного эпикондилита.

5.2 Диагностика заболевания или состояния (группы заболеваний или состояний), медицинские показания и противопоказания к применению методов диагностики.

Общепринятых клинико-инструментальных критериев диагностики мононевропатии мышечно-кожного нерва не разработано. Диагноз ставится на основании характерных жалоб, анамнеза, данных физикального и инструментального обследования.

5.2.1 Жалобы и анамнез

• **Рекомендуется** получить данные о наличии слабости в двуглавой мышце плеча, приводящей к затруднению сгибания в локте и супинации для выявления характера распределения мышечной слабости [188, 191, 196, 198].

Уровень убедительности рекомендаций С (уровень достоверности доказательств – 4).

• **Рекомендуется** получить данные о наличии нарушений чувствительности в зоне иннервации ЛКНП (наружная поверхность предплечья) для выявления площади распределения сенсорных нарушений [196, 198].

Уровень убедительности рекомендаций С (уровень достоверности доказательств – 4).

• **Рекомендуется** получить данные о наличии нейропатического болевого синдрома в зоне иннервации ЛКНП (наружная поверхность предплечья) и оценить его интенсивность по ВАШ и DN4 (Приложения Г3, Г4) [198].

Уровень убедительности рекомендаций С (уровень достоверности доказательств – 4).

5.2.2 Физикальное обследование

• **Рекомендуется** определить наличие гипотрофии или атрофии двуглавой мышцы плеча с целью выявления объема трофических изменений [191, 198].

Уровень убедительности рекомендаций С (уровень достоверности

доказательств – 4).

•**Рекомендуется** исследовать мышечную силу двуглавой мышцы плеча и провести оценку по шкале двигательных нарушений MRC(Приложение Г2) для выявления характера распределения мышечной слабости [191, 198].

Уровень убедительности рекомендаций С (уровень достоверности доказательств – 4).

•**Рекомендуется** исследовать сгибательно-локтевые сухожильные рефлексы с двуглавой мышцы плеча с целью определения их наличия или выпадения [191, 198].

Уровень убедительности рекомендаций С (уровень достоверности доказательств – 4).

•**Рекомендуется** исследовать болевую, температурную, тактильную и дискриминационную чувствительность в зоне иннервации ЛКНП (наружная поверхность предплечья) с целью определения характера чувствительных нарушений [191, 198].

Уровень убедительности рекомендаций С (уровень достоверности доказательств – 4).

•**Рекомендуется** проведение теста Тинеля – перкуссия в области предполагаемого места компрессии (например, в проекции клювовидно-плечевой мышцы) вызывает появление парестезии в зоне иннервации нерва [198].

Уровень убедительности рекомендаций С (уровень достоверности доказательств – 4).

5.2.3 Лабораторные диагностические исследования

Специфические методы лабораторной диагностики отсутствуют.

5.2.4 Инструментальные диагностические исследования

•**Рекомендуется** проведение стимуляционной электронейромиографии моторных волокон МКН и сенсорных волокон ЛКНП с целью выявления электрографических признаков нарушения сенсорного и моторного проведения [195, 198, 199].

Уровень убедительности рекомендаций С (уровень достоверности доказательств – 4).

•**Рекомендуется** проведение игольчатой электромиографии двуглавой мышцы и плечевой мышцы с целью выявления признаков денервационно-реиннервационного процесса [191, 194, 199, 200].

Уровень убедительности рекомендаций С (уровень достоверности

доказательств – 4).

• **Рекомендуется** пациентам с поражением МКН с целью определения характера и локализации поражения проведение УЗИ МКН [144, 194, 201].

Уровень убедительности рекомендаций С (уровень достоверности доказательств – 4).

Комментарий: ультразвуковое исследование позволяет визуализировать МКН и окружающие его структуры, что помогает подтвердить уровень и выявить причину компрессии нервного ствола, а также провести дифференциальную диагностику с другими нозологиями у пациентов с клиническими и электрофизиологическими проявлениями невропатии мышечно-кожного нерва. При повреждении ЛКНП обычно увеличивается площадь его поперечного сечения, экзогенность может увеличиваться из-за кровоизлияния внутри нерва. Динамическое обследование (во время супинации/пронации предплечья) также может способствовать выявлению патологических изменений в области дистального сухожилиям бицепса [202].

5.2.5 Иные диагностические исследования

Отсутствуют.

5.3 Лечение, включая медикаментозную и немедикаментозную терапии, диетотерапию, обезболивание, медицинские показания и противопоказания к применению методов лечения

5.3.1 Консервативное лечение

• **Рекомендуется** пациентам с поражением МКН прекращение физических упражнений на мышцы верхних конечностей до регресса симптомов заболевания [195].

Уровень убедительности рекомендаций С (уровень достоверности доказательств – 4).

• **Рекомендуется** иммобилизация локтевого сустава в согнутом под углом 90 градусов положении, ношение ортопедического ортеза [196].

Уровень убедительности рекомендаций С (уровень достоверности доказательств – 5).

• **Рекомендуется** медикаментозное купирование нейропатического болевого синдрома пациентам при его наличии: неселективные ингибиторы обратного захвата моноаминов: (амитриптилин** — 25 – 150 мг/сутки), другие противоспазматические препараты: (габапентин — 300 - 3600 мг/сутки и прегабалин – 150 - 600 мг/сутки);

опиоиды: (трамадол** - 100 - 400 мг/сутки)[159].

Уровень убедительности рекомендаций С (уровень достоверности доказательств – 5).

5.3.2 Хирургическое лечение

• **Рекомендуется** при неэффективности консервативной терапии и отсутствии клинического улучшения и признаков реиннервации по данным игольчатой миографии проведение эпинеуротомии, декомпрессии и невротизации [198].

Уровень убедительности рекомендаций С (уровень достоверности доказательств – 4).

5.4 Медицинская реабилитация и санаторно-курортное лечение, медицинские показания и противопоказания к применению методов медицинской реабилитации, в том числе основанных на использовании природных лечебных факторов

• **Рекомендуется** использование лечебных лангет и ортопедических ортезов, способствующих компенсации и коррекции возникших двигательных расстройств [347].

Уровень убедительности рекомендаций – С (уровень достоверности доказательств – 5)

5.5 Профилактика и диспансерное наблюдение, медицинские показания и противопоказания к применению методов профилактики.

Специфической профилактики мононевропатии мышечно-кожного нерва не разработано. В диспансерном наблюдении пациент не нуждается.

5.6 Организация оказания медицинской помощи

Пациенты с мононевропатией мышечно-кожного нерва могут проходить лечение в амбулаторных условиях. Госпитализация в стационар, за исключением случаев хирургического лечения, не требуется.

5.7 Дополнительная информация (в том числе факторы, влияющие на исход заболевания или состояния)

Правильная диагностика и своевременное применение адекватных методов лечения приводит к компенсации двигательных расстройств более чем у 80% больных с МН. Необходимо учитывать, что на восстановление функции пораженного нерва могут оказать

негативное влияние систематический прием алкоголя, в связи с чем целесообразно его исключить на все время лечения и реабилитации.

6. Мононевропатия коротких ветвей плечевого сплетения

6.1 Краткая информация по заболеванию или состоянию (группе заболеваний или состояний)

6.1.1 Определение заболевания или состояния (группы заболеваний или состояний)

Мононевропатия ветвей плечевого сплетения – группа болезней, связанная с поражением ветвей, отходящих от надключичного или подключичного отделов плечевого сплетения, не связанное с прямым повреждением или тракцией, сопровождающиеся сочетанием чувствительных и двигательных или изолированными двигательными нарушениями в зоне поражения соответствующих ветвей [203, 204].

6.1.2 Этиология и патогенез заболевания или состояния (группы заболеваний или состояний)

Патогенетические механизмы связаны с компрессией ветвей плечевого сплетения в анатомических участках, где нерв может быть компримирован окружающими тканями (костные, хрящевые, сухожильные или мышечные структуры), а также непосредственным травматическим повреждением [203]. Особенностью данной области является большое количество анатомических аномалий, таких как добавочное шейное ребро, удлинение поперечного отростка С₆ и/или С₇ позвонка, добавочные лестничные мышцы, аномальное отхождение артерий щитошейного ствола, задней лопаточной артерии, аномальный ход лопаточно-подъязычной мышцы и др. [205]. При этом чрезвычайно важным будет дифференцировать изолированное поражение ветвей плечевого сплетения от вовлечения основных его стволов и вторичных пучков [206]. Нарушение функции нерва сопровождается двигательными и/или чувствительными нарушениями в зоне соответствующей иннервации нерва в последующем определяет стратегию и тактику лечения.

6.1.3 Эпидемиология заболевания или состояния (группы заболеваний или состояний)

Частота компрессионных невропатий плечевого сплетения составляет 1,2% по данным крупного эпидемиологического исследования [203, 205, 206]. Преобладают

пациенты молодого возраста и мужского пола. При этом компрессионные невропатии, затрагивающие отдельные ветви без вовлечения основных стволов составляют всего 0,38%, при этом среди них большая частота приходится на подмышечный и надлопаточный нерв [207]. Изолированная компрессия заднего нерва лопатки и длинного грудного нерва встречается крайне редко [207].

6.1.4 Особенности кодирования заболевания или состояния (группы заболеваний или состояний) по Международной статистической классификации болезней и проблем, связанных со здоровьем

G54.0 – Поражение плечевого сплетения

G54.8 – Другие поражения нервных корешков и сплетений

G54.9 – Поражение корешков и сплетений не уточненное

G54.2 – Поражение шейных корешков, не классифицируемых в других рубриках

6.1.5 Классификация заболеваний или состояний (группы заболеваний или состояний)

- Поражение длинного грудного нерва
- Поражение заднего нерва лопатки
- Поражение надлопаточного нерва

6.1.6 Клиническая картина заболеваний или состояний (группы заболеваний или состояний)

Клиническая картина невропатии надлопаточного нерва складывается из гипотрофии (атрофии) надостной и подостной мышц [208]. В области проекции надлопаточной вырезки часто определяется болезненность, локализуемая позади ключицы в трапециевидной мышце, покрывающей ость лопатки [209, 210]. Нередко определяется снижение силы наружной ротации и отведения, в сравнении с противоположной стороной. Компрессия дистального отдела надлопаточного нерва в остисто-гленоидной борозде приводит к изолированной атрофии подостной мышцы [208]. Могут иметь место болезненность в заднем отделе плечевого сустава над остисто-гленоидной бороздой и изолированное снижение силы наружной ротации [210]. Поражение длинного грудного нерва приводит к развитию феномена крыловидной лопатки за счет слабости передней зубчатой мышцы, чувствительные нарушения не характерны. Клиническая картина поражения заднего нерва лопатки складывается также

из крыловидной лопатки за счет отхождения ее медиального края при слабости ромбовидных мышц. Гипотрофия ромбовидных мышц обнаруживается преимущественно при применении функциональных тестов, в покое малозаметна.

6.2 Диагностика заболевания или состояния (группы заболеваний или состояний), медицинские показания и противопоказания к применению методов диагностики

Общепринятых критериев диагностики мононевропатии ветвей плечевого сплетения не разработано. Диагноз ставится на основании характерных жалоб, анамнеза, данных физикального и инструментального обследования.

6.2.1 Жалобы и анамнез

• **Рекомендуется** для выявления слабости мышц и сенсорных нарушений получить данные об ограничении движений конечности, а также о наличии эпизодов нейропатической боли в области плечевого пояса [208 – 210].

Комментарий: для оценки выраженности болевого синдрома целесообразно использование визуальной аналоговой шкалы ВАШ и опросника нейропатической боли DN4 (Приложения Г3, Г4) [159].

Уровень убедительности рекомендаций С (уровень достоверности доказательств – 4).

• **Рекомендуется** для выявления возможных провоцирующих факторов провести расспрос в отношении возможности глубокого сна или длительного пребывания в вынужденном положении [208].

Уровень убедительности рекомендаций С (уровень достоверности доказательств – 5).

• **Рекомендуется** для выявления возможных причин повреждения нервных стволов обращать внимание на эпизоды подвывихов плеча, указания в анамнезе на интранатальное повреждение плечевого сплетения, производственную или бытовую перегрузку мышц плечевого пояса, другие хирургические манипуляции в области плечевого пояса [209].

Уровень убедительности рекомендаций С (уровень достоверности доказательств – 5).

6.2.2 Физикальное обследование

• **Рекомендуется** для выявления слабости в мышцах, иннервируемых конечными

ветвями плечевого сплетения - исследовать мышечную силу передней зубчатой мышцы, ромбовидных мышц, надостной и подостной мышцы [206, 210].

Уровень убедительности рекомендаций С (уровень достоверности доказательств - 4).

Комментарий: сила передней зубчатой мышцы определяется посредством выполнения теста отжимания от стены. Тест считается положительным при отхождении от грудной клетки медиального края лопатки. Также используется тест на отведение плеча – оценка отведения плеча в плоскости лопатки под углом 120 - 130 градусов (т.е. вращение лопатки вверх). Тест считается положительным при невозможности сопротивления силе исследователя. При исследовании силы ромбовидных мышц пациент лежит на животе, рука вдоль тела в положении внутренней ротации. Тест считается положительным, когда при подъеме руки и плеча возникает отведение медиального края лопатки от грудной клетки. Тест сведения лопаток – пациент сидит, руки в положении внутренней ротации в плечевых суставах. Тест считается положительным при отведении медиального края лопатки от грудной клетки во время теста. Большую ромбовидную мышцу тестируют одновременно с малой.

Оценка функции надостной мышцы проводится при подъеме руки выше горизонтальной линии. Тест считается положительным при невозможности удержания вытянутой руки, поднятой выше 90 градусов в условиях давления исследователем на проксимальный отдел плеча. Тест падающей руки – исследователь пассивно отводит разогнутую руку приблизительно на 120 градусов. Далее пациент удерживает самостоятельно руку в таком положении, а затем медленно опускает вниз. Тест считается положительным при невозможности удержания руки в таком положении и резком ее падении.

6.2.3 Лабораторные диагностические исследования

Специфические методы лабораторной диагностики отсутствуют.

6.2.4 Инструментальные диагностические исследования

• **Рекомендуется** для выявления денервационно-реиннервационных изменений проведение игольчатой электромиографии надостной и подостной мышц ЭМГ [211].

Уровень доказательности рекомендаций С (уровень достоверности доказательств — 4).

Комментарий: в случае необходимости исключения поражения стволов плечевого сплетения, игольчатая электронейромиография может быть не ограничена оценкой надостной и подостной мышц. При этом возможно включение в алгоритм исследования дельтовидной, передней зубчатой, ромбовидной мышц. В случае, если денервационные изменения затрагивают только подостную мышцу, то необходимо исключить вовлечение надлопаточного нерва в вырезке лопатки. Изолированное вовлечение передней зубчатой мышцы – исключить вовлечение длинного грудного нерва. Вовлечение ромбовидных мышц – поражение заднего нерва лопатки. В случае денервационных изменений в мышцах, иннервируемых длинными ветвями плечевого сплетения закономерно предположить вовлечение плечевого сплетения.

• **Рекомендуется** для определения локализации повреждения - проведение МРТ нерва в местах предполагаемой компрессии нерва [212, 213].

Уровень убедительности рекомендаций В (уровень достоверности доказательств – 2).

Комментарий: МРТ информативна в определении возможных причин компрессии – киста спиногленоидной вырезки, доброкачественные новообразования в области верхнего средостения, злокачественные новообразования легких и метастатическое поражение.

• **Рекомендовано** для выявления локализации повреждения нервных стволов - проведение УЗИ длинного грудного нерва, заднего нерва лопатки и надлопаточного нерва [214].

Уровень убедительности рекомендаций С (уровень достоверности доказательств – 4).

Комментарий: методы УЗИ позволяют оценить структуру периферических нервов и изменение стандартных характеристик в зависимости от зоны предполагаемой компрессии. Метод позволяет верифицировать место отхождения надлопаточного нерва и заднего нерва лопатки от верхнего ствола плечевого сплетения в надключичном отделе, также позволяет верифицировать структуру и самого плечевого сплетения.

6.2.5 Другие диагностические исследования

Отсутствуют.

6.3 Лечение, включая медикаментозную и немедикаментозную терапию, диетотерапию, обезболивание, медицинские показания и противопоказания к

применению методов лечения

6.3.1 Консервативное лечение

Применяется при отсутствии прямых показаний к хирургическому лечению, таких как внешнее компрессионное воздействие на ствол нерва или выраженные необратимые изменения в самом стволе нерва, подтвержденные методами нейровизуализации (МРТ или УЗИ нервов).

• **Рекомендуется** купирование нейропатического болевого синдрома пациентам при его наличии [159].

Неселективные ингибиторы обратного захвата моноаминов: амитриптилин** - 25 - 150 мг/сутки.

Другие противосудорожные препараты: габапентин – 300 - 3600 мг/сутки и прегабалин – 150 - 600 мг/сутки.

Опиоиды: трамадол** - 100 - 400 мг/сутки.

Уровень убедительности рекомендаций С (уровень достоверности доказательств – 5).

6.3.2 Хирургическое лечение

• **Рекомендуется** пациентам с моновропатией надлопаточного нерва при неэффективности консервативных методов, а также при прогрессирующей хронической боли и слабости в области лопатки - проведение артроскопической декомпрессии надлопаточного нерва или открытой декомпрессии нерва [215, 216].

Уровень доказательности рекомендаций С (уровень достоверности доказательств — 5).

Комментарии: *артроскопическая декомпрессия и открытая декомпрессия надлопаточного нерва имеют одинаковую эффективность [215,216].*

• **Рекомендуется** пациентам с моновропатией длинного грудного нерва при неэффективности консервативной терапии и некупирующемся болевом синдроме - хирургическая декомпрессия длинного грудного нерва при хроническом болевом синдроме [217].

Уровень доказательности рекомендаций С (уровень достоверности доказательств — 4).

6.4 Медицинская реабилитация и санаторно-курортное лечение, медицинские показания и противопоказания к применению методов медицинской реабилитации,

в том числе основанных на использовании природных лечебных факторов

•Рекомендуется использование лечебных лангет и ортопедических ортезов, способствующих компенсации и коррекции возникших двигательных расстройств [347].

Уровень убедительности рекомендаций – С (уровень достоверности доказательств – 5)

6.5 Профилактика и диспансерное наблюдение, медицинские показания и противопоказания к применению методов профилактики.

Специфической профилактики мононевропатии коротких ветвей плечевого сплетения не разработано. В диспансерном наблюдении пациент не нуждается.

6.6 Организация оказания медицинской помощи

Пациенты с мононевропатией коротких ветвей плечевого сплетения могут проходить лечение в амбулаторных условиях. Госпитализация в стационар, за исключением случаев хирургического лечения, не требуется.

6.7 Дополнительная информация (в том числе факторы, влияющие на исход заболевания или состояния)

Правильная диагностика и своевременное применение адекватных методов лечения приводит к компенсации двигательных расстройств более чем у 80% больных с МН. Необходимо учитывать, что на восстановление функции пораженного нерва могут оказать негативное влияние систематический прием алкоголя, в связи с чем целесообразно его исключить на все время лечения и реабилитации.

7. Мононевропатия межреберных нервов

7.1 Краткая информация по заболеванию или состоянию (группе заболеваний или состояний)

7.1.1 Определение заболевания или состояния (группы заболеваний или состояний)

Мононевропатия межрёберных нервов - патологическое состояние, вызванное поражением одного или нескольких межрёберных нервов, не связанное с прямым повреждением или тракцией, основным проявлением которого является появление болевого синдрома в грудной клетке в области иннервации данных нервов.

7.1.2 Этиология и патогенез заболевания или состояния (группы заболеваний или состояний)

В основном патогенетические механизмы развития мононевропатии межреберных нервов связаны с механическим компрессионным воздействием на нерв (посттравматические и поствоспалительные изменения, новообразования, фиброз) [218, 219]. Еще одной достаточно частой причиной данного состояния является герпетическая инфекция (Herpeszoster) [218, 220]. Возможно развитие поражения на фоне сахарного диабета (диабетическая торакальная невропатия) [221]. Сравнительно редкой формой поражения межреберных нервов является синдром ACNE (anterior cutaneous nerve entrapment syndrome), причиной которого является компрессия нижних межреберных нервов (T₇ - T₁₁) в области латеральных отделов прямой мышцы живота [222]. Также к сравнительно редким причинам можно отнести саркоидоз [223].

7.1.3 Эпидемиология заболевания или состояния (группы заболеваний или состояний)

Данные об эпидемиологии мононевропатии межреберных нервов отсутствуют.

7.1.4 Особенности кодирования заболевания или состояния (группы заболеваний или состояний) по Международной статистической классификации болезней и проблем, связанных со здоровьем

G58.8 - Другие мононевропатии уточнённые

7.1.5 Классификация заболеваний или состояний (группы заболеваний или состояний)

Общепринятая классификация мононевропатии межреберных нервов отсутствует.

7.1.6 Клиническая картина заболеваний или состояний (группы заболеваний или состояний)

Мононевропатия межреберных нервов часто манифестирует в виде внезапно появившейся острой жгучей или пронизывающей боли, которая может быть ассоциирована с парестезией и часто усиливающейся при вдохе с локализацией в области грудной клетки в зоне иннервации межреберных нервов. Возможен опоясывающий характер боли и иррадиация в область живота. При локализации поражения ниже уровня

T₇, болевой синдром обычно локализуется в области брюшной стенки [222].

7.2 Диагностика заболевания или состояния (группы заболеваний или состояний), медицинские показания и противопоказания к применению методов диагностики

Общепринятых клинико-инструментальных критериев диагностики мононевропатии межреберных нервов не разработано. Диагноз ставится на основании характерных жалоб, анамнеза, данных физикального и инструментального обследования.

7.2.1 Жалобы и анамнез

• **Рекомендуется** для выявления нарушений чувствительности получить данные о наличии острой жгучей или стреляющей боли, парестезии и аллодинии в области грудной клетки или живота, локализующейся по ходу соответствующего дерматома или имеющей опоясывающий характер [222].

Комментарий: для оценки выраженности болевого синдрома целесообразно использование визуальной аналоговой шкалы ВАШ и опросника нейропатической боли DN4 (Приложения Г3, Г4) [159].

Уровень убедительности рекомендаций С (уровень достоверности доказательств – 5) .

• **Рекомендуется** для выявления поражения кожных покровов в области дерматомов, иннервируемых пораженным межреберным нервом - получить данные о наличии изменений кожи в области грудной клетки или живота (покраснение или сыпь) [222].

Уровень убедительности рекомендаций С (уровень достоверности доказательств – 5).

• **Рекомендуется** выявить потенциальные факторы в анамнезе, которые могли быть причинами развития невропатии (перенесенные воспалительные заболевания грудной клетки, сахарный диабет, саркоидоз, высыпания на коже грудной клетки, спины или живота по типу герпетической) [222].

Уровень убедительности рекомендаций С (уровень достоверности доказательств – 5).

7.2.2 Физикальное обследование

• **Рекомендуется** для объективизации чувствительных нарушений – оценить

тактильную, болевую и температурную чувствительность в области иннервации межреберных нервов [222].

Уровень убедительности рекомендаций С (уровень достоверности доказательств – 5).

• **Рекомендуется** с целью выявления гиперемии, герпетической сыпи или рубцовых изменений в области дерматомов, иннервируемых пораженным межреберным нервом - оценить состояние кожных покровов в области грудной клетки и живота [222].

Уровень убедительности рекомендаций С (уровень достоверности доказательств – 5).

• **Рекомендуется** провести тест Карнетта – в положении лежа на спине сгибание головы или поднятие прямых ног приводит к усилению болей в брюшной стенке [225].

Уровень убедительности рекомендаций С (уровень достоверности доказательств – 5).

Комментарий: *тест Карнетта часто положительный при поражении нижних межреберных нервов (T_7 — T_{11}).*

7.2.3 Лабораторные диагностические исследования

Специфические методы лабораторной диагностики отсутствуют.

Объем исследований вариативен и зависит от предполагаемого этиологического фактора.

7.2.4 Инструментальные диагностические исследования

• **Рекомендуется** проведение по показаниям рентгенографии либо компьютерной томографии с целью исключения повреждения рёбер (переломы, дополнительные рёбра) [222].

Уровень убедительности рекомендаций С (уровень достоверности доказательств — 5).

• **Рекомендуется** проведение игольчатой ЭМГ межреберных мышц на уровне поражения для оценки денервационно-реиннервационных изменений [218].

Уровень убедительности рекомендаций С (уровень достоверности доказательств – 4).

Комментарии: *исследование следует проводить крайне осторожно, так как существует риск развития пневмоторакса при чрезмерно глубоком введении электрода. Игольчатый электрод вводят очень медленно и останавливают при появлении первых*

ПДЕ во время дыхательных движений [218].

7.2.5 Иные диагностические исследования

Отсутствуют.

7.3 Лечение, включая медикаментозную и немедикаментозную терапии, диетотерапию, обезболивание, медицинские показания и противопоказания к применению методов лечения

В зависимости от характера и выраженности поражения применяется консервативное и хирургическое лечение [222, 226].

7.3.1 Консервативное лечение

Применяется при отсутствии прямых показаний к хирургическому лечению, таких как внешнее компрессионное воздействие на ствол нерва (развивающееся при последствиях травм и новообразованиях грудной полости).

• **Рекомендуется** у пациентов с поражением межреберных нервов, ассоциированным с перенесенной герпетической инфекцией при наличии нейропатического болевого синдрома - местное применение пластыря, содержащего лидокаин [227].

Уровень убедительности рекомендаций А (уровень достоверности доказательств – 1).

● **Рекомендуется** купирование нейропатического болевого синдрома [159]:

Неселективные ингибиторы обратного захвата моноаминов: амитриптилин** — 25 – 150 мг/сутки.

Другие противосудорожные препараты: габапентин — 300 – 3600 мг/сутки и прегабалин — 150 – 600 мг/сутки.

Опиоиды: трамадол** 100 – 400 мг/сутки

Уровень убедительности рекомендаций С (уровень достоверности доказательств — 5).

• **Рекомендуется** локальное введение ГЛК с местными анестетиками в область проекции пораженного межреберного нерва [222].

Уровень убедительности рекомендаций С (уровень достоверности доказательств – 5).

• **Рекомендуется** радиочастотная абляция пораженного межреберного нерва [228].

Уровень убедительности рекомендаций С (уровень достоверности доказательств – 4).

7.3.2 Хирургическое лечение

• **Рекомендуется** при недостаточной эффективности консервативного лечения хирургическое вмешательство в виде неврэктомии, дорсальной ризотомии или сенсорной ганглионэктомии [229 – 231].

Уровень убедительности рекомендаций С (уровень достоверности доказательств – 4).

Комментарий: недостатками перечисленных хирургических методов является формирование устойчивого неврологического дефицита в виде анестезии, а также потенциального развития дизестезии в зоне иннервации нерва.

7.4 Медицинская реабилитация и санаторно-курортное лечение, медицинские показания и противопоказания к применению методов медицинской реабилитации, в том числе основанных на использовании природных лечебных факторов

• **Рекомендуется** использование лечебных лангет и ортопедических ортезов, способствующих компенсации и коррекции возникших двигательных расстройств [347].

Уровень убедительности рекомендаций – С (уровень достоверности доказательств – 5).

7.5 Профилактика и диспансерное наблюдение, медицинские показания и противопоказания к применению методов профилактики

Специфической профилактики мононевропатии межреберных нервов не разработано. В диспансерном наблюдении пациент не нуждается.

7.6 Организация оказания медицинской помощи

Пациенты с мононевропатией межреберных нервов могут проходить лечение в амбулаторных условиях. Госпитализация в стационар, за исключением случаев хирургического лечения, не требуется.

7.7 Дополнительная информация (в том числе факторы, влияющие на исход заболевания или состояния)

Правильная диагностика и своевременное применение адекватных методов лечения

приводит к компенсации двигательных расстройств более чем у 80% больных с МН. Необходимо учитывать, что на восстановление функции пораженного нерва могут оказать негативное влияние систематический прием алкоголя, в связи с чем целесообразно его исключить на все время лечения и реабилитации.

8. Мононевропатия седалищного нерва

8.1 Краткая информация по заболеванию или состоянию (группе заболеваний или состояний)

8.1.1 Определение заболевания или состояния (группы заболеваний или состояний)

Мононевропатия седалищного нерва – патологическое состояние, связанное с поражением седалищного нерва, сопровождающееся в зависимости от уровня поражения парезом мышц, разгибающих и сгибающих стопу, задней группы мышц бедра, а также нарушениями чувствительности в области подошвенной и тыльной сторон стопы, латеральной поверхности голени.

8.1.2 Этиология и патогенез заболевания или состояния (группы заболеваний или состояний)

Основные причины мононевропатии седалищного нерва:

Инфекционные факторы:

Абсцесс [232]: тубоовариальный, абсцесс таза, абсцесс поясничной мышцы

Воспаление: сакроилеит [233]

Опухоль нерва: нейрофиброма [234], шваннома [232], злокачественная нейрофибросаркома [234], интраневральная периневринома [235, 236], нейролипоматоз [235], нейролипома [232, 234].

Компрессия седалищного нерва: рабдомиосаркома [235], лейомиосаркома [237], липома [238], метастазы [232].

Сосудистые причины: артериовенозная мальформация [239], аневризма (персистирующая седалищная артерия, подколенная артерия, подчревная артерия, общая подвздошная артерия) [240 – 242], окклюзия подвздошной артерии [243], васкулит [243], варикозное расширение ягодичной вены [244], ишемия [245], тромбоз глубоких вен [246].

Гинекологические заболевания: эндометриоз [247, 248].

Другие причины: синдром грушевидной мышцы [249], лучевая терапия [250, 251], криоглобулинемия [252], наследственная невропатия со склонностью к параличам от

сдавления [253].

8.1.3 Эпидемиология заболевания или состояния (группы заболеваний или состояний)

Мононевропатия седалищного нерва является второй по частоте встречаемости среди мононевропатий нижних конечностей. Распространённость мононевропатии седалищного нерва в общей популяции составляет от 12 до 27 % [254].

8.1.4 Особенности кодирования заболевания или состояния (группы заболеваний или состояний) по Международной статистической классификации болезней и проблем, связанных со здоровьем

G57.0–Поражение седалищного нерва

8.1.5 Классификация заболеваний или состояний (группы заболеваний или состояний)

Общепринятой классификации поражения седалищного нерва нет.

8.1.6 Клиническая картина заболеваний или состояний (группы заболеваний или состояний)

Клиническая картина поражения седалищного нерва складывается из пареза или пlegии мышц разгибателей и сгибателей стопы, задней группы мышц бедра - полумембранозной, полусухожильной и двуглавой мышцы бедра, онемения и парестезии, а также нейропатического болевого синдрома в области иннервации нерва - подошвенной и тыльной сторон стопы, латеральной поверхности голени [255].

8.2 Диагностика заболевания или состояния (группы заболеваний или состояний), медицинские показания и противопоказания к применению методов диагностики

Общепринятых клинико-инструментальных критериев диагностики мононевропатии седалищного нерва не разработано. Диагноз ставится на основании характерных жалоб, анамнеза, данных физикального и инструментального обследования.

8.2.1 Жалобы и анамнез

- **Рекомендуется** обратить внимание на нарушение походки, вызванное слабостью

мышц сгибателей и разгибателей стопы. У пациентов с более дистальным поражением седалищного нерва клиника имитирует поражение общего малоберцового нерва в области колена [255].

Уровень убедительности рекомендаций С (уровень достоверности доказательств – 5).

• **Рекомендуется** выявить жалобы на боль жгучего, стреляющего характера (нейропатический болевой синдром) в области иннервации нерва - подошвенной и тыльной сторон стопы, латеральной поверхности голени и оценить его интенсивность по шкале ВАШ (Приложение Г3) и с использованием опросников невропатической боли DN4, LANSS (Приложение Г4, Г5) [159, 249, 256].

Уровень убедительности рекомендаций С (уровень достоверности доказательств – 5).

• **Рекомендуется** у пациентов с подозрением на синдром грушевидной мышцы выявить боль в ягодице, усиливающуюся в положении сидя [249, 256].

Уровень убедительности рекомендаций А (уровень достоверности доказательств – 2).

8.2.2 Физикальное обследование

• **Рекомендуется** всем пациентам для определения слабости в мышцах, иннервируемых седалищным нервом - исследование силы мышц тыльного и подошвенного сгибания стопы, сгибания бедра с использованием шкалы MRC [255].

Уровень убедительности рекомендаций С (уровень достоверности доказательств – 5).

• **Рекомендуется** для определения характера чувствительных нарушений исследование болевой, температурной, тактильной и глубокой чувствительности на нижних конечностях [255].

Уровень убедительности рекомендаций С (уровень достоверности доказательств – 5).

• **Рекомендуется** для определения снижения или отсутствия сухожильных рефлексов - исследование ахилловых рефлексов [255].

Уровень убедительности рекомендаций С (уровень достоверности доказательств – 5).

• **Рекомендуется** с целью диагностической провокации болевого синдрома у пациентов с синдромом грушевидной мышцы определить болезненность при пальпации в

области большой седалищной вырезки, а также провести маневры, вызывающие пассивное растяжение или напряжение грушевидной мышцы [249, 256].

Уровень убедительности рекомендаций А (уровень достоверности доказательств – 2).

8.2.3 Лабораторные диагностические исследования

Специфические методы лабораторной диагностики отсутствуют.

8.2.4 Инструментальные диагностические исследования

• **Рекомендуется** для выявления аксональных и демиелинизирующих нарушений - проведении стимуляционной электромиографии моторных волокон малоберцового и большеберцового нервов [255].

Уровень убедительности рекомендаций С (уровень достоверности доказательств – 5).

Комментарий: стандартная методика стимуляционной электромиографии выявляет снижение/отсутствие вызванных моторных ответов при тестировании малоберцового и большеберцового нервов с нормальными параметрами проведения по нервам, а также снижение/отсутствие сенсорных ответов при тестировании икроножного и поверхностного малоберцового нерва – в сравнении со здоровой стороной. Н-рефлекс может быть нормальным, если повреждена преимущественно малоберцовая порция седалищного нерва и не может подтвердить диагноз. Увеличение минимальной латентности F-волн при тестировании малоберцового и большеберцового нерва отмечается у 85% и 57% соответственно.

● **Рекомендуется** проведение игольчатой электромиографии мышцы короткого разгибателя пальцев, передней большеберцовой, задней большеберцовой, икроножной мышцы, короткой и длинной головки двуглавой мышцы бедра, полусухожильной и полумембранозной мышц с целью выявления денервационно-реиннервационных изменений [255].

Уровень убедительности рекомендаций С (уровень достоверности доказательств – 5).

Комментарий: игольчатая ЭМГ проводится через 3 - 4 недели от начала появления симптомов. Именно через этот промежуток времени развиваются максимальные изменения - денервационная спонтанная активность в виде ПОВ и ПФ. В мышцах, иннервируемые малоберцовой порцией седалищного нерва изменения наблюдается

в 94 - 100% случаев, в большеберцовой порции в 74 - 84% случаев. Для исключения радикулопатии L₅, S₁ и плексопатии целесообразно включать в исследование среднюю ягодичную мышцу или мышцу, напрягающую широкую фасцию (верхний ягодичный нерв) и большую ягодичную мышцу (нижний ягодичный нерв), параспинальные мышцы [255].

• **Рекомендуется** проведение МРТ визуализации поражения седалищного нерва в том числе и у пациентов с синдромом грушевидной мышцы [249, 255, 257].

Уровень убедительности рекомендаций С (уровень достоверности доказательств – 5).

Комментарий: на T2 и STIR изображении выявляется усиление МР-сигнала от нервного ствола, увеличение размера, деформация седалищного нерва. У пациентов с синдромом грушевидной мышцы возможно обнаружение аномалий развития, предрасполагающих к развитию синдрома. При необходимости используется контрастное усиление гадолинием [249, 255, 257].

• **Рекомендуется** проведение ультразвукового исследования седалищного нерва для диагностики причин невропатии [236, 258].

Уровень убедительности рекомендаций С (уровень достоверности доказательств – 4).

Комментарий: ультразвуковое исследование имеет ограничения при визуализации нерва в области таза. При локализации патологического процесса в области бедра УЗИ седалищного нерва может быть полезно для обнаружения объемных образований (шванномы, нейрофибромы, интраневральные периневриномы, липомы).

8.2.5 Иные диагностические исследования

Отсутствуют.

8.3 Лечение, включая медикаментозную и немедикаментозную терапии, диетотерапию, обезболивание, медицинские показания и противопоказания к применению методов лечения

8.3.1 Консервативное лечение

• **Рекомендуется** лечение нейропатического болевого синдрома в случае его наличия [159]:

Неселективные ингибиторы обратного захвата моноаминов: амитриптилин** — 25 – 150 мг/сутки.

Другие противосудорожные препараты: габапентин — 300 – 3600 мг/сутки и

прегабалин — 150 – 600 мг/сутки.

Опиоиды: трамадол** 100 – 400 мг/сутки.

Уровень убедительности рекомендаций С (уровень достоверности доказательств – 5).

• **Рекомендуется** пациентам с синдромом грушевидной мышцы введение НПВС и миорелаксантов [249].

Уровень убедительности рекомендаций С (уровень достоверности доказательств – 5).

• **Рекомендуется** локальное введение ГЛК с местным анестетиком под навигацией УЗИ в грушевидную мышцу [259]

Уровень убедительности рекомендаций – С (уровень достоверности доказательств – 4).

Рекомендуется локальное введение ботулинического токсина типа А под навигацией УЗИ в грушевидную мышцу [259, 260].

Уровень убедительности рекомендаций А (уровень достоверности доказательств – 2).

Комментарий: *эффективность введения ботулинического токсина типа А выше по сравнению с инъекциями стероидов и местного анестетика [260].*

8.3.2 Хирургическое лечение

• **Рекомендуется** в случае неэффективности консервативной терапии тенотомия сухожилия грушевидной мышцы и декомпрессия седалищного нерва [261].

Уровень убедительности рекомендаций С (уровень достоверности доказательств – 5).

8.4 Медицинская реабилитация и санаторно-курортное лечение, медицинские показания и противопоказания к применению методов медицинской реабилитации, в том числе основанных на использовании природных лечебных факторов

• **Рекомендуется** использование лечебных лангет и ортопедических ортезов, способствующих компенсации и коррекции возникших двигательных расстройств [347].

Уровень убедительности рекомендаций – С (уровень достоверности доказательств – 5).

8.5 Профилактика и диспансерное наблюдение, медицинские показания и

противопоказания к применению методов профилактики.

Специфической профилактики мононевропатии седалищного нерва не разработано. В диспансерном наблюдении пациент не нуждается.

8.6 Организация оказания медицинской помощи

Пациенты с мононевропатией могут проходить лечение в амбулаторных условиях. Госпитализация в стационар, за исключением случаев хирургического лечения, не требуется.

8.7 Дополнительная информация (в том числе факторы, влияющие на исход заболевания или состояния)

Правильная диагностика и своевременное применение адекватных методов лечения приводит к компенсации двигательных расстройств более чем у 80% больных с МН. Необходимо учитывать, что на восстановление функции пораженного нерва могут оказать негативное влияние систематический прием алкоголя, в связи с чем целесообразно его исключить на все время лечения и реабилитации.

9. Мононевропатия малоберцового нерва

9.1 Краткая информация по заболеванию или состоянию (группе заболеваний или состояний)

9.1.1 Определение заболевания или состояния (группы заболеваний или состояний)

Мононевропатия малоберцового нерва (НМН) – патологическое состояние, связанное с поражением общего малоберцового нерва, глубокого малоберцового нерва или поверхностного малоберцового нерва, не связанное с прямым повреждением или тракцией, сопровождающееся парезом мышц разгибателей стопы и пальцев стопы, а также сенсорными нарушениями по латеральной поверхности голени и тыльной поверхности стопы [262].

9.1.2 Этиология и патогенез заболевания или состояния (группы заболеваний или состояний)

Наиболее частой причиной мононевропатии малоберцового нерва является компрессия общего малоберцового нерва на уровне головки малоберцовой кости [263].

Причинами компрессии общего малоберцового нерва на данном уровне могут быть

длительная иммобилизация при анестезии [264], ношение ортеза [265], привычная поза сидя со скрещиванием ног или компрессия во сне на фоне алкогольного опьянения [262]. Возможно хроническое сдавление ствола нерва ганглионарной или синовиальной кистой [266, 267], фибулярной остеохондромой или сосудистой мальформацией [268], интраневральным или экстраневральным новообразованием [269 – 271]. Также причинами мононевропатии могут являться компрессия фиброзным тяжем на уровне фибулярного туннеля [271] и перерастяжение нерва при приседаниях [272]. В качестве предрасполагающих факторов могут выступать астеническая конституция, быстрое снижение массы тела [273, 274] и сахарный диабет [275].

Другим уровнем поражения является компрессия поверхностного малоберцового нерва в икроножной области, лодыжке или стопе [276].

9.1.3 Эпидемиология заболевания или состояния (группы заболеваний или состояний)

Точных данных об эпидемиологии мононевропатии малоберцового нерва нет.

9.1.4 Особенности кодирования заболевания или состояния (группы заболеваний или состояний) по Международной статистической классификации болезней и проблем, связанных со здоровьем

G57.3 Поражение бокового подколенного нерва

9.1.5 Классификация заболеваний или состояний (группы заболеваний или состояний)

Общепринятая классификация мононевропатии малоберцового нерва отсутствует.

9.1.6 Клиническая картина заболеваний или состояний (группы заболеваний или состояний)

Клиническая картина складывается из острой или постепенно прогрессирующей слабости мышц, обеспечивающих разгибание стопы и пальцев стопы, что приводит к походке по типу ступажа [265], слабости отведения стопы кнаружи и чувствительных нарушений в зоне иннервации малоберцового нерва - по наружной поверхности голени, тыла стопы и первого межпальцевого промежутка [277]. Нейропатический болевой синдром нетипичен для мононевропатии малоберцового нерва и развивается редко [277]. Возможно наличие симптома Тинеля (перкуссия в головки малоберцовой кости может

провоцировать к возникновению боли и парестезии в области иннервации малоберцового нерва) [278].

9.2 Диагностика заболевания или состояния (группы заболеваний или состояний), медицинские показания и противопоказания к применению методов диагностики

Общепринятых клинико-инструментальных критериев диагностики мононевропатии малоберцового нерва не разработано. Диагноз ставится на основании характерных жалоб, анамнеза, данных физикального и инструментального обследования.

9.2.1 Жалобы и анамнез

• **Рекомендуется** у всех пациентов выявление событий, заболеваний или состояний, которые потенциально могли стать причиной мононевропатии малоберцового нерва [262, 264, 265].

Уровень убедительности рекомендаций С (уровень достоверности доказательств – 5).

• **Рекомендуется** у всех пациентов выявить затруднения при разгибании стопы и пальцев, изменение походки с «пришлепыванием» стопы (степпаж) [265, 277].

Уровень убедительности рекомендаций С (уровень достоверности доказательств – 5).

• **Рекомендуется** у всех пациентов выявить онемение, изменения чувствительности или боли в области наружной поверхности голени, тыла стопы и первого межпальцевого промежутка [277].

Уровень убедительности рекомендаций С (уровень достоверности доказательств – 5).

9.2.2 Физикальное обследование

• **Рекомендуется** для выявления распределения мышечной слабости - оценить силу мышц, разгибающих стопу и пальцы стопы [265, 277].

Уровень убедительности рекомендаций С (уровень достоверности доказательств – 5).

• **Рекомендуется** для выявления чувствительных нарушений - определить болевую, температурную, тактильную и дискриминационную чувствительность в области иннервации малоберцового нерва на голени и стопе [277].

Уровень убедительности рекомендаций С (уровень достоверности доказательств – 5).

• **Рекомендуется** для выявления места поражения нерва - определить симптом Тинеля при перкуссии в области головки малоберцовой кости [262].

Уровень убедительности рекомендаций С (уровень достоверности доказательств – 5).

9.2.3 Лабораторные диагностические исследования

Специфические методы лабораторной диагностики отсутствуют.

9.2.4 Инструментальные диагностические исследования

• **Рекомендуется** для выявления аксональных и демиелинизирующих нарушений - проведение электронейромиографического исследования по моторным волокнам малоберцового нерва и сенсорным волокнам поверхностной ветви малоберцового нерва [262, 278].

Уровень убедительности рекомендаций С (уровень достоверности доказательств – 2).

• **Рекомендуется** проведение УЗИ малоберцового нерва и окружающих тканей [279].

Уровень убедительности рекомендаций С (уровень достоверности доказательств – 4).

Комментарий: *Ультразвуковое исследование показано для исключения мягкотканых изменений или образований, оказывающих компрессионное воздействие на нерв.*

• **Рекомендовано** проведение МРТ малоберцового нерва и окружающих мягких тканей [280].

Уровень убедительности рекомендаций С (уровень достоверности доказательств – 5).

Комментарий: *МР-нейрография малоберцового нерва и/или МРТ бедра показана для исключения мягкотканых изменений или интра- и экстраневральных образований, оказывающих компрессионное воздействие на нерв.*

9.2.5 Другие диагностические исследования

Отсутствуют.

9.3 Лечение, включая медикаментозную и немедикаментозную терапии, диетотерапию, обезболивание, медицинские показания и противопоказания к применению методов лечения

В зависимости от характера и выраженности поражения применяется консервативное и хирургическое лечение.

9.3.1 Консервативное лечение

• **Рекомендовано** проводить обучение пациента – регулярная смена позиции конечностей и полное избегание положения «нога на ногу» [277].

Уровень убедительности рекомендаций С (уровень достоверности доказательств – 5).

• **Рекомендовано** использование ортеза на область щиколотки и стопы, шинирование в ночное время в случае пlegии стопы [277].

Уровень убедительности рекомендаций С (уровень достоверности доказательств – 5).

9.3.2 Хирургическое лечение

• **Рекомендуется** пациентам при отсутствии уменьшения симптоматики в течение 3 - 6 месяцев несмотря на консервативное лечение и/или прогрессировании симптомов при отсутствии явных причин для компрессии хирургическое лечение в виде декомпрессии нервного ствола [281 – 283].

Уровень убедительности рекомендаций С (уровень достоверности доказательств – 4).

• **Рекомендуется** пациентам с подозрением на аксонотмезис, нейротмезис или образование мягких тканей, вызывающе компрессию, хирургическое лечение с декомпрессией нервного ствола [277]. При интраневральных образованиях хирургическое лечение должно проводиться с использованием интраоперационного мониторинга [284].

Уровень убедительности рекомендаций С (уровень достоверности доказательств – 5).

9.4 Медицинская реабилитация и санаторно-курортное лечение, медицинские показания и противопоказания к применению методов медицинской реабилитации, в том числе основанных на использовании природных лечебных факторов

•Рекомендовано проведение реабилитации, включая физическую терапию и электростимуляцию паретичных мышц, с целью коррекции симптомов, ассоциированных со слабостью в стопе [277].

Уровень убедительности рекомендаций С (уровень достоверности доказательств – 5).

9.5 Профилактика и диспансерное наблюдение, медицинские показания и противопоказания к применению методов профилактики.

Специфической профилактики мононевропатии седалищного нерва не разработано. В диспансерном наблюдении пациент не нуждается.

9.6 Организация оказания медицинской помощи

Пациенты с мононевропатией могут проходить лечение в амбулаторных условиях. Госпитализация в стационар, за исключением случаев хирургического лечения, не требуется.

9.7 Дополнительная информация (в том числе факторы, влияющие на исход заболевания или состояния)

Правильная диагностика и своевременное применение адекватных методов лечения приводит к компенсации двигательных расстройств более чем у 80% больных с МН. Необходимо учитывать, что на восстановление функции пораженного нерва могут оказать негативное влияние систематический прием алкоголя, в связи с чем целесообразно его исключить на все время лечения и реабилитации.

10. Мононевропатия большеберцового нерва

10.1 Краткая информация по заболеванию или состоянию (группе заболеваний или состояний)

10.1.1 Определение заболевания или состояния (группы заболеваний или состояний)

Мононевропатия большеберцового нерва – патологическое состояние, связанное с компрессией ствола общего большеберцового нерва, заднего большеберцового нерва на

уровне голени, а также подошвенных нервов и икроножного нерва, не связанное с прямым повреждением или тракцией [217]. Клиническая картина складывается из чувствительных и двигательных нарушений в зоне иннервации большеберцового нерва [285]. Отдельно рассматривается компрессионная невропатия подошвенного нерва в межплюсневом промежутке, известная как метатарзалгия Мортона [286].

10.1.2 Этиология и патогенез заболевания или состояния (группы заболеваний или состояний)

Патогенетические механизмы связаны с компрессией большеберцового нерва в анатомических участках, где нерв может быть компримирован окружающими тканями (костные, хрящевые, сухожильные или мышечные структуры). Особенностью данной области является наличие тарзального канала – где нерв может быть компримирован удерживателем сгибателей стопы или синовиальной кистой [287]. Нарушение функции нерва сопровождается двигательными и чувствительными нарушениями в зоне соответствующей иннервации нерва в последующем определяет стратегию и тактику лечения. Симптомы невромы Мортона часто возникают во время или после того, как стопа испытывала значительные перегрузки в переднем отделе во время ходьбы, стояния, прыжков или бега [289]. Компрессия происходит на дистальной части поперечной межплюсневой связки во время тыльного сгибания стопы. Это состояние обычно вызвано ношением неудобной тесной обуви с узким носком и высокими каблуками, при котором происходит сдавление нерва между пальцами, вызывая дискомфорт и острую боль. Заболевание проявляется в основном у женщин [290].

10.1.3 Эпидемиология заболевания или состояния (группы заболеваний или состояний)

Противоречивые результаты в литературе относительно частоты компрессионных невропатий большеберцового нерва. Так по мнению W.D. Rinkel (2018) частота компрессии нерва на уровне тарзального канала в группе здоровых добровольцев составляет 26,5%, в то время как у пациентов с сахарным диабетом 44,9%, однако в данной работе использованы клинические методы оценки, без инструментального подтверждения [287]. Согласно другим данным частота ущемления большеберцового нерва в тарзальном канале существенно меньше [291]. Примерно 20 - 40% являются идиопатическими, до 10% случаев результатом воспалительных заболеваний артроза, теносиновита и ревматоидного артрита [292].

10.1.4 Особенности кодирования заболевания или состояния (группы заболеваний или состояний) по Международной статистической классификации болезней и проблем, связанных со здоровьем

G57.6 – Поражение подошвенного нерва

G57.4 – Поражение большеберцового нерва (срединного подколенного нерва)

10.1.5 Классификация заболеваний или состояний (группы заболеваний или состояний)

Общепринятая классификация поражения большеберцового нерва отсутствует.

10.1.6 Клиническая картина заболеваний или состояний (группы заболеваний или состояний)

Ощущение тупой ноющей боли в области голеностопного сустава, иногда стреляющая боль, дизестезия по медиальной поверхности стопы, ощущение жжения в этой области [286]. Боль может усиливаться при длительном стоянии, ходьбе, приседании. Клиническая оценка включает пальцевую компрессию точки тарзального канала с одновременным разгибанием стопы в голеностопном суставе. Клиническая картина невралгии икроножного нерва включает в себя боли и жжение по задней поверхности голени, иррадиирующая по латеральной поверхности стопы. Иногда болезненность может носить стреляющий характер. При компрессии межпальцевого нерва характерна жгучая боль в области подошвенной части стопы, иррадиирующая в соответствующие пальцы III-IV. Ощущения прострелов в область подошвенной части стопы в пальцы. Иногда боль усиливается при ходьбе в тесной обуви (уменьшается после снятия обуви и массажа стопы). Боль может усиливаться при сжатии стопы или надавливании на межпальцевой промежуток. В диапазоне 33 - 54% возможен вариант бессимптомного течения невромы Мортона [289].

Клиническая картина компрессии большеберцового нерва в тарзальном канале складывается из чувствительных нарушений по медиальной и подошвенной поверхности стопы, стреляющая боль в область стопы возникающая при ходьбе или наружной ротации стопы [287].

10.2 Диагностика заболевания или состояния (группы заболеваний или состояний), медицинские показания и противопоказания к применению методов

диагностики

Общепринятых клинико-инструментальных критериев диагностики мононевропатии большеберцового нерва не разработано. Диагноз ставится на основании характерных жалоб, анамнеза, данных физикального и инструментального обследования.

10.2.1 Жалобы и анамнез

• **Рекомендуется** с целью выявления возможного повреждающего фактора - получить данные о наличии хронических подвывихах голеностопного сустава, частых травмах и растяжениях икроножных мышц и ахиллова сухожилия, наличия в анамнезе лимфатического отека нижних конечностей, наличия профессиональных перегрузок области стопы, ношения неудобной обуви, наличия детских травм в области голеностопного сустава [286, 289].

Уровень убедительности рекомендаций С (уровень достоверности доказательств – 4).

• **Рекомендуется** для выявления чувствительных нарушений - получить данные о наличии нарушений чувствительности и нейропатического болевого синдрома в области задней поверхности голени и латеральной поверхности стопы, а также подошвы стопы, пальцев и оценить его интенсивность по визуально-аналоговой шкале (ВАШ, Приложение Г3) [286, 287, 289].

Уровень убедительности рекомендаций С (уровень достоверности доказательств – 4).

10.2.2 Физикальное обследование

• **Рекомендуется** для объективизации слабости мышц, иннервируемых большеберцовым нервом - определить мышечную силу икроножной и камбаловидной мышцы, мышцы отводящей большой палец стопы, короткой и длинной головки двуглавой мышцы бедра, задней большеберцовой мышцы (внутренняя ротация стопы), передней большеберцовой мышцы, длинной малоберцовой мышцы [286, 287, 289].

Уровень убедительности рекомендаций С (уровень достоверности доказательств — 5).

• **Рекомендуется** для объективизации чувствительных нарушений в зоне иннервации большеберцового нерва - исследование тактильной, температурной, болевой и вибрационной чувствительности по латеральной поверхности стопы и голени, по задней

поверхности голени, по подошвенной части стопы [286, 287, 289].

Уровень убедительности рекомендаций – С (уровень достоверности доказательств — 5).

•**Рекомендуется** для диагностической провокации болевого синдрома, характерного для компрессии нерва - провести пальцевое давление и постукивание в проекции тарзального канала в покое и при пассивном разгибании стопы в голеностопном суставе. Тест считается положительным при появлении болезненных парестезий по медиальному краю стопы [286, 287, 289]. **Уровень убедительности рекомендаций С (уровень достоверности доказательств — 5).**

•**Рекомендуется** провести тест щелчка Малдера (появление ощущение щелчка при сжатии стопы в боковом направлении). Чувствительность теста составляет – 62% и присутствует в основном при невrome большого размера [286, 287, 289].

Уровень убедительности рекомендаций С (уровень достоверности доказательств — 4).

•**Рекомендуется** для диагностической провокации чувствительных нарушений, характерных для компрессии нерва - провести пальцевое давление в межпальцевом промежутке между III- IV и II- III пальцами. В случае появления болезненных парестезий в пальцах стопы или ощущения прострелов тест считается положительным [286, 287, 289].

Уровень убедительности рекомендаций С (уровень достоверности доказательств — 4).

10.2.3 Лабораторные диагностические исследования

Специфические методы лабораторной диагностики отсутствуют.

10.2.4 Инструментальные диагностические исследования

•**Рекомендуется** для выявления аксональных и демиелинизирующих нарушений - проведение стимуляционной электромиографии большеберцового нерва с оценкой амплитуды моторного ответа и скорости проведения возбуждения [288].

Уровень доказательности рекомендаций С (уровень достоверности доказательств — 5).

•**Рекомендуется** для определения локализации и возможной причины компрессии - проведение МРТ большеберцового нерва в местах предполагаемой компрессии нерва [280].

Уровень убедительности рекомендаций С (уровень достоверности

доказательств – 5).

•**Рекомендуется** для определения возможной локализации повреждения - проведение УЗИ большеберцового нерва [287, 289].

Уровень убедительности рекомендаций С (уровень достоверности доказательств – 4).

Комментарии: *методы УЗИ позволяют оценить структуру периферических нервов и изменение стандартных характеристик в зависимости от зоны предполагаемой компрессии.*

10.2.5 Другие диагностические исследования

Отсутствуют.

10.3 Лечение, включая медикаментозную и немедикаментозную терапию, диетотерапию, обезболивание, медицинские показания и противопоказания к применению методов лечения

В зависимости от характера и выраженности поражения применяется консервативное и хирургическое лечение.

10.3.1 Консервативное лечение

Консервативное лечение применяется при отсутствии прямых показаний к хирургическому лечению, таких как внешнее компрессионное воздействие на ствол нерва или выраженные необратимые изменения в самом стволе нерва, подтвержденные методами нейровизуализации (МРТ или УЗИ нервов).

•**Рекомендуется** лечение нейропатического болевого синдрома в случае его наличия [159]:

Неселективные ингибиторы обратного захвата моноаминов: амитриптилин** — 25 – 150 мг/сутки.

Другие противосудорожные препараты: габапентин — 300 – 3600 мг/сутки или прегабалин — 150 – 600 мг/сутки.

Опиоиды (при неэффективности препаратов первого ряда): трамадол** 100 – 400 мг/сутки.

Уровень убедительности рекомендаций С (уровень достоверности доказательств – 5)

10.3.2 Хирургическое лечение

• **Рекомендуется** при неэффективности консервативной терапии, прогрессировании болевого синдрома и слабости мышц, иннервируемых большеберцовым нервом - проведение открытой декомпрессии или артроскопической декомпрессии большеберцового нерва на уровне тарзального канала [294, 295].

Уровень доказательности рекомендаций С (уровень достоверности доказательств — 4).

• **Рекомендуется** пациентам с невромой Мортона хирургическое иссечение невромы открытым способом [297].

Уровень доказательности рекомендаций В (уровень достоверности доказательств - 3).

10.4 Медицинская реабилитация и санаторно-курортное лечение, медицинские показания и противопоказания к применению методов медицинской реабилитации, в том числе основанных на использовании природных лечебных факторов

• **Рекомендуется** использование лечебных лангет и ортопедических ортезов, способствующих компенсации и коррекции возникших двигательных расстройств [347].

Уровень убедительности рекомендаций – С (уровень достоверности доказательств – 5).

10.5 Профилактика и диспансерное наблюдение, медицинские показания и противопоказания к применению методов профилактики.

Специфической профилактики мононевропатии большеберцового нерва не разработано. В диспансерном наблюдении пациент не нуждается.

10.6 Организация оказания медицинской помощи

Пациенты с мононевропатией могут проходить лечение в амбулаторных условиях. Госпитализация в стационар, за исключением случаев хирургического лечения, не требуется.

10.7 Дополнительная информация (в том числе факторы, влияющие на исход заболевания или состояния)

Правильная диагностика и своевременное применение адекватных методов лечения приводит к компенсации двигательных расстройств более чем у 80% больных с МН.

Необходимо учитывать, что на восстановление функции пораженного нерва могут оказать негативное влияние систематический прием алкоголя, в связи с чем целесообразно его исключить на все время лечения и реабилитации.

11. Мононевропатия бедренного нерва

11.1 Краткая информация по заболеванию или состоянию (группе заболеваний или состояний)

11.1.1 Определение заболевания или состояния (группы заболеваний или состояний)

Мононевропатия бедренного нерва – патологическое состояние, связанное с компрессией ствола и ветвей бедренного нерва, но не связанное с прямым повреждением или тракцией, сопровождающееся чувствительными нарушениями в зоне иннервации бедренного нерва и парезом иннервируемых данным нервом мышц [298 – 300].

11.1.2 Этиология и патогенез заболевания или состояния (группы заболеваний или состояний)

Склонность к вовлечению БН в патологический процесс обусловлена его топографо-анатомическими особенностями, которые формируют условия к развитию компрессии нервного ствола на нескольких уровнях.

БН происходит из поясничного сплетения, начинаясь от вентральных ветвей спинномозговых нервов L_{II}- L_{IV}.

Вначале БН располагается позади большой поясничной мышцы, затем выходит из-под ее наружного края и ложится в борозду между большой поясничной и подвздошной мышцами. Здесь он покрыт сверху подвздошной фасцией, и находясь в тесном и фиксированном промежутке, в этом месте он может подвергаться сдавлению.

Полость таза нерв покидает, проходя через костно-фиброзный туннель, образованный паховой связкой (спереди), ветвями лонной кости и подвздошной костью и являющийся так же местом возможной компрессии БН. Под связкой нерв проходит через мышечную лакуну и располагается под листками широкой фасции бедра. Здесь он находится в бедренном треугольнике, ограниченном наверху паховой связкой, снаружи - портняжной и внутри - длинной приводящей мышцами. При выходе на бедро в непосредственной близости к капсуле тазобедренного сустава разделяется на мышечные и кожные ветви, а также подкожный нерв [299 – 301].

Факторами сдавления БН в забрюшинном пространстве могут являться:

- воспаление и мышечно-тонический синдром большой поясничной и/или подвздошной мышцы в результате биомеханических перегрузок (профессионального или спортивного характера) [302, 303];

- редкими, но гораздо более неблагоприятными в прогностическом плане причинами компрессии БН могут быть опухоли (лимфома, саркома), абсцессы и гематомы (вызванные гемофилией, антикоагулянтной терапией и т.п.). Описаны случаи повреждения нерва при аневризмах общей подвздошной и бедренной артерий, а также артериовенозных мальформациях [304, 305].

Факторами сдавления БН под паховой связкой являются:

- сдавление БН связкой при длительном вынужденном положении с гиперэкстензией, либо чрезмерным отведением, сгибанием и наружной ротацией бедра (например, при гинекологических операциях, родах и др.) [263, 306];

- компрессию нерва могут вызывать бедренная грыжа, паховая лимфаденопатия, аневризма бедренной артерии.

Локальная компрессия нервного ствола вызывает внутриневральную ишемию и нарушает внутриневральное венозное кровообращение, микроциркуляцию и как следствие отек. Устойчивый отек может привести к внутриневральным и экстраневральным фиброзным изменениям. Считается, что экстраневральные фиброзные изменения объясняют снижение скольжения сдавленных нервов во время движений конечностей. Продолжительная ишемия и механические нарушения вызывают последующие эффекты, такие как очаговая демиелинизация и, в конечном итоге, дегенерация аксонов. Вместе с демиелинизацией изменяется и архитектура узлов Ранвье, изменяется активность существующих ионных каналов. Такие изменения связывают со спонтанной эктопической генерацией потенциалов действия, что может способствовать возникновению спонтанной боли или появлению симптомов, провоцируемых тестом Тинеля [307 – 309].

11.1.3 Эпидемиология заболевания или состояния (группы заболеваний или состояний)

Данные об эпидемиологии заболевания отсутствуют.

11.1.4 Особенности кодирования заболевания или состояния (группы заболеваний или состояний) по Международной статистической классификации болезней и проблем, связанных со здоровьем.

G57.2 Поражение бедренного нерва

11.1.5 Классификация заболеваний или состояний (группы заболеваний или состояний)

Общепринятая классификация поражения бедренного нерва отсутствует.

11.1.6 Клиническая картина заболеваний или состояний (группы заболеваний или состояний)

Клиническая картина невралгии бедренного нерва зависит от локализации и степени компрессии, темпа развития компрессии, наличия или отсутствия сопутствующих компрессионных поражений сосудов, от преморбидного и коморбидного фона, от возрастных и индивидуальных особенностей пациента.

Существует несколько потенциальных мест компрессии БН. Двумя наиболее частыми локализациями являются область подвздошно-поясничной мышцы и область под паховой связкой.

Поражение бедренного нерва в забрюшинном пространстве

В типичных случаях поражение бедренного нерва в области подвздошно-поясничной мышцы приводит к развитию двигательных и чувствительных нарушений во всей зоне его иннервации. Однако анатомические вариации формирования и прохождения бедренного нерва (например, высокое разделение бедренного нерва на мышечные ветви и подкожный нерв, стволы которых могут проходить отдельно) в ряде случаев сопровождаются преимущественным или даже изолированным поражением чувствительной или двигательной порции этого нерва, либо мозаичным распределением двигательных, чувствительных расстройств.

Первыми симптомами обычно являются нейропатические боли в паховой области, передней поверхности бедра, передне-медиальной поверхности голени.

Двигательные нарушения обусловлены парезами подвздошной, большой и малой поясничной мышц и проявляются расстройством сгибания бедра в тазобедренном суставе с ротацией его наружу и поднятия туловища из положения лежа и сидя при фиксированных конечностях, а также парезом четырехглавой мышцы, что дополнительно нарушает разгибание нижней конечности в коленном суставе, затрудняются ходьба, бег и

особенно подъем по лестнице. Пациенты стараются не сгибать ногу, поскольку не могут ее разогнуть, и фиксируют конечность в положении чрезмерного разгибания в коленном суставе, что приводит к изменению походки.

Как правило, хорошо заметно уменьшение окружности бедра вследствие гипотрофии четырехглавой и портняжной мышц.

Чувствительные нарушения в виде позитивных и/или негативных расстройств выявляются в передней и медиальной поверхностях бедра, голени и стопы до основания I пальца.

Могут присоединиться вазомоторные и трофические расстройства.

У пациентов выявляются положительные симптомы натяжения – Вассермана, Мацкевича.

Отмечается снижение или отсутствие коленного сухожильного рефлекса на пораженной стороне.

Поражение бедренного нерва под паховой связкой

Клиническая картина в целом аналогична таковой при поражении бедренного нерва в забрюшинном пространстве, однако отсутствует парез подвздошно-поясничной мышцы.

Специфику клинической картины в развернутой стадии обычно составляет сочетание болей с выраженными позитивными и негативными сенсорными расстройствами по передней и медиальной поверхностям бедра, голени и стопы, а также парезом четырёхглавой мышцы с нарушением разгибания нижней конечности в коленном суставе и частичной слабостью сгибания бедра в тазобедренном суставе.

Наряду с выявлением симптомов натяжения обнаруживается болезненность в области середины паховой связки (место компрессии бедренного нерва) и положительный тест Тинеля.

Отмечается снижение или отсутствие коленного сухожильного рефлекса на пораженной стороне.

Клинические проявления нейропатического болевого синдрома включают симптомокомплекс спонтанной и стимулзависимой боли в зоне иннервации нерва, дистальнее зоны компрессии (иногда – с иррадиацией боли проксимально). Интенсивная стреляющая, дергающая боль обычно не бывает постоянной, в то время как жгучая, ноющая боль может быть преходящей и временами высокоинтенсивной. Во многих случаях боль усиливается при физической или длительной статической нагрузке, либо при охлаждении. Спонтанная боль сопровождается, как правило, аллодинией, статической и

динамической гипералгезией [133, 298, 310].

11.2 Диагностика заболевания или состояния (группы заболеваний или состояний), медицинские показания и противопоказания к применению методов диагностики

Общепринятых клинико-инструментальных критериев диагностики мононевропатии бедренного нерва не разработано. Диагноз ставится на основании характерных жалоб, анамнеза, данных физикального и инструментального обследования.

11.2.1 Жалобы и анамнез

• **Рекомендуется** у всех пациентов обратить внимание на нарушение чувствительности по передней и медиальной поверхностям бедра, голени и стопы, которые могут носить перемежающийся или постоянный характер, уменьшаться при сгибании или наружной ротации бедра и усиливаться при разгибании бедра [133, 298 – 300, 303, 311].

Уровень убедительности рекомендаций С (уровень достоверности доказательств – 4).

• **Рекомендуется** у всех пациентов получить данные о наличии нейропатического болевого синдрома в области передней и медиальной поверхности бедра, голени и стопы, а также оценить его интенсивность по визуально-аналоговой шкале (ВАШ) (Приложение Г3) [298, 299].

Уровень убедительности рекомендаций С (уровень достоверности доказательств – 4).

Комментарии: *характерна интенсивная стреляющая, жгучая, дергающая боль, которая может быть преходящей и временами высокоинтенсивной. Во многих случаях боль усиливается при физической или длительной статической нагрузке либо охлаждении [133, 300, 303, 311].*

• **Рекомендуется** у всех пациентов получить данные о слабости мышц бедра, приводящим к затруднению сгибания в тазобедренном и коленном суставах, что приводит к нарушению опорной функции ноги при ходьбе, беге, подъеме по лестнице [133, 298 – 300, 303, 311].

Уровень убедительности рекомендаций С (уровень достоверности доказательств – 4).

• **Рекомендуется** у всех пациентов выявление в анамнезе любых событий,

медицинских проблем, болезней или травм, которые потенциально могли стать причиной поражения бедренного нерва [133, 303, 311 – 313].

Уровень убедительности рекомендаций С (уровень достоверности доказательств – 4).

11.2.2 Физикальное обследование

• **Рекомендуется** всем пациентам оценка кожных покровов области передней и медиальной поверхности бедра, голени с целью выявления вазомоторно-трофических расстройств в области иннервации бедренного нерва. [298 – 300, 310].

Уровень убедительности рекомендаций С (уровень достоверности доказательств – 4).

• **Рекомендуется** всем пациентам оценка окружности бедра и выявление ее уменьшения за счет гипотрофии четырехглавой и портняжной мышц [298 – 300, 310].

Уровень убедительности рекомендаций С (уровень достоверности доказательств – 5).

• **Рекомендуется** всем пациентам оценка силы пояснично-подвздошной, гребенчатой, портняжной и четырехглавой мышцы бедра по шкале MRC с целью выявления парезов (Приложение Г2) [298 – 300, 310].

Уровень убедительности рекомендаций С (уровень достоверности доказательств – 5).

• **Рекомендуется** всем пациентам для выявления чувствительных нарушений - оценка болевой, температурной, вибрационной и дискриминационной видов чувствительности в области передней и медиальной поверхности бедра, голени [298 – 300, 310].

Уровень убедительности рекомендаций С (уровень достоверности доказательств – 4).

• **Рекомендуется** у всех пациентов выявлять положительные симптомы натяжения – Вассермана (появление болевого синдрома по передней поверхности бедра и в паху при разгибании ноги в тазобедренном суставе у пациента, лежащего на животе или если попросить стоящего пациента разогнуться) и Мацкевича (боль в паховой области, иррадиирующая на переднюю поверхность бедра при максимальном сгибании голени у лежащего на животе пациента) с целью выявления реактивной боли при натяжении пораженного нерва. [298, 303, 312].

Уровень убедительности рекомендаций С (уровень достоверности

доказательств – 4).

• **Рекомендуется** у всех пациентов проводить провокационный тест Тинеля (при перкуссии в зоне повреждения над проекцией нерва появляются боли и/или парестезии в области иннервации нерва, дистальнее места перкуссии) с целью выявления реактивных симптомов со стороны пораженного нерва. [298, 303, 312].

Уровень убедительности рекомендаций С (уровень достоверности доказательств – 5).

• **Рекомендуется** у всех пациентов оценивать коленные сухожильные рефлексы [298 – 300,310] с целью выявления снижения или отсутствия рефлекса на стороне поражения.

Уровень убедительности рекомендаций С (уровень достоверности доказательств – 4).

11.2.5 Иные диагностические исследования

Отсутствуют.

11.2.3 Лабораторные диагностические исследования

Специфические методы лабораторной диагностики отсутствуют.

11.2.4 Инструментальные диагностические исследования

• **Рекомендовано** всем пациентам проведение стимуляционной электромиографии с исследованием моторных волокон бедренного нерва и сенсорных волокон подкожного нерва, а также игольчатой электромиографии с исследованием пояснично-подвздошной мышцы, четырехглавой мышцы бедра, длинной приводящей мышцы и параспинальных мышц на уровнях L₂ — L₄ [96, 314–316].

Уровень убедительности рекомендаций С (уровень достоверности доказательств – 5).

Комментарий: *электромиографическое исследование может быть полезным для определения локализации поражения проксимальнее или дистальнее паховой связки и для исключения других процессов, которые могут проявляться слабостью проксимального отдела бедра, особенно высокой поясничной плексопатии или радикулопатии. Следует проводить сравнение с непораженной противоположной стороной.*

• **Рекомендуется** всем пациентам проведение УЗИ бедренного нерва с оценкой эхографических изменений нерва и параметров иннервируемых мышц [317 – 319].

Уровень убедительности рекомендаций С (уровень достоверности доказательств – 5).

Комментарии: УЗИ позволяет визуализировать бедренный нерв и окружающие структуры, что помогает выявить причины компрессии нервного ствола, позволяет выявлять объемные новообразования (шванномы, невриномы), вызывающие повреждение нерва, а также наличие рубцово-спаечных изменений, воспалительного отека или, наоборот, атрофии нерва при сопоставлении с нервом интактной конечности [317 – 319].

• **Рекомендуется** в случае недостаточной информативности УЗИ проведение МРТ бедренного нерва и окружающих структур с оценкой интенсивности сигнала, толщины, морфологических изменений [320 – 322].

Уровень убедительности рекомендаций С (уровень достоверности доказательств – 5).

Комментарии: при проведении МРТ признаками поражения нерва являются его утолщение больше нормативных значений, потеря нормального фасцикулярного вида или размытость перифасцикулярной жировой ткани. Также оцениваются изменения в мышцах, иннервируемых бедренным нервом: на ранней стадии денервационного процесса сигнал в T2 и STIR-режиме от мышц остается нормальным, но по мере прогрессирования денервации интенсивность сигнала от мышечной ткани увеличивается.

11.3 Лечение, включая медикаментозную и немедикаментозную терапии, диетотерапию, обезболивание, медицинские показания и противопоказания к применению методов лечения

В зависимости от характера и выраженности поражения применяется консервативное и хирургическое лечение.

11.3.1 Консервативное лечение

Применением нехирургических методов лечения невропатии бедренного нерва целесообразно ограничиться лишь при полной уверенности в отсутствии устранимой причины сдавления данного нерва (гематома, новообразование и т.д.). В противном случае, оперативное вмешательство является методом выбора.

Невропатия бедренного нерва в независимости от приведшего к ее развитию этиологического фактора не имеет доказанных методов эффективного нехирургического лечения. При этом она сопровождается спонтанным регрессом моторной и сенсорной

дисфункции в период от 2 до 24 месяцев в 93% случаев. Среди них удовлетворительного степени восстановления достигают лишь 38% [312]. В период восстановления в зависимости от клинической выраженности невропатии для облегчения выполнения мероприятий повседневной деятельности могут быть использованы вспомогательные ортопедические приспособления в виде коленного ортеза, опорной трости и т.д.

Наибольшую проблему в структуре невропатии бедренного нерва представляет при наличии болевой компонент.

•**Рекомендуется** лечение нейропатического болевого синдрома в случае его наличия [159]:

Неселективные ингибиторы обратного захвата моноаминов: амитриптилин** — 25 – 150 мг/сутки.

Другие противоэпилептические препараты: габапентин - 300–3600 мг/сутки, прегабалин -150–600 мг/сутки

Опиоды (при неэффективности препаратов первого ряда): трамадол** 100 – 400 мг/сутки.

Уровень убедительности рекомендаций С (уровень достоверности доказательств – 5).

•**Рекомендуется** блокада местным анестетиком с глюкокортикоидами или без в область компрессии бедренного нерва или его ветвей [323, 324].

Уровень убедительности рекомендаций С (уровень достоверности доказательств – 5).

Комментарий: Блокады используют как с лечебной, так и с диагностической целью [324]. Блокады можно применять в виде однократной инъекции, серии болюсов, выполняемых с определенным интервалом в зависимости от длительности эффекта или с использованием катетерных технологий (параневральная установка катетера с/без подкожного туннелирования) и непрерывной инфузии анестетика эластичной помпой или инфузوماتом [325]. Для повышения точности и безопасности блокады целесообразно использовать ультразвуковую навигацию [326].

•**Рекомендуется** периферическая стимуляция бедренного нерва с помощью имплантированного параневрально электрода с/без имплантации нейростимулятора [327, 328].

Уровень убедительности рекомендаций С (уровень достоверности доказательств – 5).

11.3.2 Хирургическое лечение

• **Рекомендуется** с послеоперационным компрессионным повреждением или прямым повреждением бедренного нерва выполнить неотложную хирургическую ревизию и декомпрессию [323, 329].

Уровень убедительности рекомендаций С (уровень достоверности доказательств – 4).

• **Рекомендуется** у пациентов с тракционным повреждением или тупой травмой бедренного нерва при отсутствии существенного восстановления функции в течение 3 месяцев выполнить хирургическую ревизию с проведением элетронеурографического исследования целостности нерва для определения показаний к резекции и пластики бедренного нерва [323, 329].

Уровень убедительности рекомендаций С (уровень достоверности доказательств – 4).

11.4 Медицинская реабилитация и санаторно-курортное лечение, медицинские показания и противопоказания к применению методов медицинской реабилитации, в том числе основанных на использовании природных лечебных факторов

• **Рекомендуется** использование лечебных лангет и ортопедических ортезов, способствующих компенсации и коррекции возникших двигательных расстройств [348].

Уровень убедительности рекомендаций – С (уровень достоверности доказательств – 5).

11.5 Профилактика и диспансерное наблюдение, медицинские показания к применению методов профилактики

Специфической профилактики мононевропатии бедренного нерва не разработано. В диспансерном наблюдении пациент не нуждается.

11.6 Организация оказания медицинской помощи

Пациенты с мононевропатией бедренного нерва могут проходить лечение в амбулаторных условиях. Госпитализация в стационар, за исключением случаев хирургического лечения, не требуется.

11.7 Дополнительная информация (в том числе факторы, влияющие на исход

заболевания или состояния)

Правильная диагностика и своевременное применение адекватных методов лечения приводит к компенсации двигательных расстройств более чем у 80% больных с МН. Необходимо учитывать, что на восстановление функции пораженного нерва могут оказать негативное влияние систематический прием алкоголя, в связи с чем целесообразно его исключить на все время лечения и реабилитации.

12. Мононевропатия латерального кожного нерва бедра

12.1 Краткая информация по заболеванию или состоянию (группе заболеваний или состояний)

12.1.1 Определение заболевания или состояния (группы заболеваний или состояний)

Мононевропатия наружного кожного нерва бедра – патологическое состояние, вызванное поражением наружного кожного нерва бедра, но не связанное с прямым повреждением или тракцией. Сопровождается чувствительными нарушениями в зоне иннервации данного нерва в области переднебоковой поверхности бедра [330].

12.1.2 Этиология и патогенез заболевания или состояния (группы заболеваний или состояний)

В основном патогенетические механизмы мононевропатии наружного кожного нерва бедра связаны с механическим компрессионным воздействием на нерв, приводящим к нарушению его функции. Наиболее частыми причинами мононевропатии являются компрессия под паховой связкой и на уровне передней верхней ости подвздошной кости [330]. Сдавление нервного ствола возможно при костных изменениях вследствие периостита и переломов подвздошной кости, при забрюшинной гематоме, новообразованиях органов малого таза, ношении тугого ремня и тесных брюк или других элементов одежды, вызывающих компрессию в области передней верхней подвздошной ости таза. Предрасполагающими факторами являются асцит, сахарный диабет, ожирение и беременность [331, 332].

12.1.3 Эпидемиология заболевания или состояния (группы заболеваний или состояний)

Заболеваемость составляет примерно 3 - 4 случая на 10 тысяч в год. Встречается во всех возрастных группах, но наиболее часто на 4 - 5 декадах жизни [333].

12.1.4 Особенности кодирования заболевания или состояния (группы заболеваний или состояний) по Международной статистической классификации болезней и проблем, связанных со здоровьем

G58.8 - Другие мононевропатии уточнённые

12.1.5 Классификация заболеваний или состояний (группы заболеваний или состояний)

Общепринятая классификация мононевропатии наружного кожного нерва бедра отсутствует.

12.1.6 Клиническая картина заболеваний или состояний (группы заболеваний или состояний)

Клиническими проявлениями мононевропатии наружного кожного нерва бедра являются чувствительные нарушения (гипер-, гипо-, парестезия), а также в ряде случаев нейропатические боли в области иннервации нерва (переднебоковая поверхность бедра) [334].

12.2 Диагностика заболевания или состояния (группы заболеваний или состояний), медицинские показания и противопоказания к применению методов диагностики

Общепринятых клинико-инструментальных критериев диагностики мононевропатии латерального кожного нерва бедра не разработано. Диагноз ставится на основании характерных жалоб, анамнеза, данных физикального и инструментального обследования.

12.2.1 Жалобы и анамнез

•Рекомендуется для выявления невропатического болевого синдрома получить данные о наличии болей жгучего, стреляющего характера в области переднебоковой поверхности бедра [334].

Комментарий: для оценки выраженности болевого синдрома целесообразно использование визуальной аналоговой шкалы ВАШ и опросника нейропатической боли DN4 (Приложения Г3, Г4) [159].

Уровень убедительности рекомендаций С (уровень достоверности

доказательств – 5).

• **Рекомендуется** для выявления чувствительных нарушений получить данные о наличии онемения и парестезий в области переднебоковой поверхности бедра [334].

Уровень убедительности рекомендаций С (уровень достоверности доказательств – 5).

12.2.2 Физикальное обследование

• **Рекомендуется** для объективизации чувствительных нарушений исследовать болевую, температурную и дискриминационную чувствительность в области переднебоковой поверхности бедра [330, 334].

Уровень убедительности рекомендаций С (уровень достоверности доказательств – 5).

12.2.3 Лабораторные диагностические исследования

Специфические методы лабораторной диагностики отсутствуют.

12.2.4 Инструментальные диагностические исследования

● **Рекомендуется** для определения аксональных и демиелинизирующих нарушений - проведение электронейромиографического исследования сенсорных волокон латерального кожного нерва бедра [335].

Уровень убедительности рекомендаций С (уровень достоверности доказательств – 5).

Комментарий: *возможности и ценность электромиографического исследования латерального кожного нерва бедра ограничена и исследование обладает низкой чувствительностью и специфичностью, особенно при развитой подкожно-жировой клетчатке [335].*

12.2.5 Иные диагностические исследования

Отсутствуют.

12.3 Лечение, включая медикаментозную и немедикаментозную терапии, диетотерапию, обезболивание, медицинские показания и противопоказания к применению методов лечения

12.3.1 Консервативное лечение

• **Рекомендуется** всем пациентам для предотвращения повреждения нерва избегать факторов, вызывающих компрессию в области места выхода латерального кожного нерва бедра у передней верхней ости подвздошной кости, таких как тугий ремень или другие тесные элементы одежды [332].

Уровень убедительности рекомендаций С (уровень достоверности доказательств – 4).

Комментарий: *при развитии мононевропатии латерального кожного нерва бедра на фоне беременности целесообразно придерживаться консервативных методов лечения и избегать хирургического вмешательства, так как в большинстве случаев симптоматика регрессирует после родов [332].*

• **Рекомендуется** пациентам с ожирением для уменьшения компрессии латерального кожного нерва бедра в месте выхода у передней верхней ости подвздошной кости - нормализация веса тела [332].

Уровень убедительности рекомендаций С (уровень достоверности доказательств – 4).

• **Рекомендуется** локальное инъекционное введение ГЛК с местными анестетиками в область выхода латерального кожного нерва бедра у передней верхней ости подвздошной кости. Процедуру желательно проводить под навигацией УЗИ [332, 336 – 338].

Уровень убедительности рекомендаций А (уровень достоверности доказательств – 2).

• **Рекомендуется** для лечения нейропатического болевого синдрома у пациентов при неэффективности локального введения ГЛК с местными анестетиками - проведение пульсовой радиочастотной абляции [339, 340].

Уровень убедительности рекомендаций С (уровень достоверности доказательств – 4).

• **Рекомендуется** лечение болевого нейропатического синдрома у пациентов при его наличии [159].

Неселективные ингибиторы обратного захвата моноаминов: амитриптилин** — 25 – 150 мг/сутки.

Другие противоэпилептические препараты: габапентин — 300 – 3600 мг/сутки или прегабалин — 150 – 600 мг/сутки. Опиоиды (при неэффективности препаратов первого ряда): трамадол** 100 – 400 мг/сутки.

Уровень убедительности рекомендаций С (уровень достоверности доказательств – 5).

12.3.2 Хирургическое лечение

• **Рекомендуется** для хирургической декомпрессии нерва пациентам при неэффективности консервативного лечения - проведение невролиза латерального кожного нерва бедра [341 – 345].

Уровень убедительности рекомендаций С (уровень достоверности доказательств – 4).

Комментарии: *невролиз наружного кожного нерва бедра является наиболее щадящим методом хирургического лечения, но в ряде случаев отмечаются рецидивы симптоматики [345 – 347].*

• **Рекомендуется** пациентам с выраженными сенсорными нарушениями и нейропатическим болевым синдромом в случае неэффективности или рецидиве симптоматики после невролиза для уменьшения болевого синдрома – проведение резекции наружного кожного нерва бедра [341, 345 – 347].

Уровень убедительности рекомендаций С (уровень достоверности доказательств – 2).

Комментарии: *резекция наружного кожного нерва бедра дает более выраженное и стойкое уменьшение симптомов, но необходимо учитывать развитие побочного эффекта в виде полной анестезии в зоне иннервации.*

12.4 Медицинская реабилитация и санаторно-курортное лечение, медицинские показания и противопоказания к применению методов медицинской реабилитации, в том числе основанных на использовании природных лечебных факторов

• **Рекомендуется** использование лечебных лангет и ортопедических ортезов, способствующих компенсации и коррекции возникших двигательных расстройств [348].

Уровень убедительности рекомендаций – С (уровень достоверности доказательств – 5).

12.5 Профилактика и диспансерное наблюдение, медицинские показания и

противопоказания к применению методов профилактики

Специфической профилактики мононевропатии латерального кожного нерва бедра не разработано. В диспансерном наблюдении пациент не нуждается.

12.6 Организация оказания медицинской помощи

Пациенты с мононевропатией могут проходить лечение в амбулаторных условиях. Госпитализация в стационар, за исключением случаев хирургического лечения, не требуется.

12.7 Дополнительная информация (в том числе факторы, влияющие на исход заболевания или состояния)

Правильная диагностика и своевременное применение адекватных методов лечения приводит к компенсации двигательных расстройств более чем у 80% больных с МН. Необходимо учитывать, что на восстановление функции пораженного нерва могут оказать негативное влияние систематический прием алкоголя, в связи с чем целесообразно его исключить на все время лечения и реабилитации.

Критерии оценки качества медицинской помощи

№№	Критерии качества	Оценка выполнения
	Этап постановки диагноза	
1	Пациенту при подозрении на мононевропатию при постановке диагноза проведен клиничко-неврологический осмотр с исследованием силы мышц по шкале MRC, оценкой наличия атрофии мышц, оценкой чувствительности, сухожильных рефлексов, провокационных тестов.	Да/Нет
2	При наличии нейропатического болевого синдрома оценена выраженность боли с помощью визуально-аналоговой шкалы (ВАШ) или других шкал нейропатической боли (DN4, LANSS).	Да/Нет
3	Проведена стимуляционная электронейромиография моторных и/или сенсорных волокон пораженного нерва для уточнения локализации, характера и степени поражения.	Да/Нет
4	При выявлении клинических или электромиографических признаков поражения других нервов и для дифференциальной диагностики с другими заболеваниями проведена игольчатая электромиография мышц, иннервируемых моторными волокнами пораженного нерва, а также мышц, иннервируемых соседними нервами, для уточнения уровня и степени поражения.	Да/Нет
5	Проведено УЗИ пораженного нерва.	Да/Нет
	Этап лечения / реабилитации	
7	В качестве терапии на раннем сроке заболевания использовалось локальное инъекционное введение глюкокортикоидов с местными анестетиками в область компрессии нерва под навигацией УЗИ или без.	Да/Нет
8	При наличии нейропатического болевого синдрома в качестве терапии в зависимости от переносимости и при отсутствии медицинских противопоказаний как препараты	Да/Нет

	первого ряда использовались ингибиторы обратного захвата моноаминов (амитриптилин** - 25 - 150 мг/сутки) или противосудорожные препараты (габапентин — 300 – 3600 мг/сутки или прегабалин — 150 - 600 мг/сутки). При неэффективности препаратов первого ряда использовались опиоиды (трамадол** - 100 - 400 мг/сутки).	
--	--	--

Список литературы

1. Olewnik Ł, Podgórski M, Polguy M, Wysiadecki G, Topol M. Anatomical variations of the pronator teres muscle in a Central European population and its clinical significance. *Anat Sci Int*. 2018;93(2):299–306.
2. Padua L, Coraci D, Erra C, Pazzaglia C, Paolasso I, Loreti C, et al. Carpal tunnel syndrome: clinical features, diagnosis, and management. *Lancet Neurol*. 2016;15(12):1273–84.
3. Гильвег А.С., Парфенов В.А. Синдром запястного канала в пожилом возрасте. *ДокторРу*. 2017;(1):30–4.
4. Aroori S, Spence RAJ. Carpal tunnel syndrome. *Ulster Med J*. 2008 Jan;77(1):6–17.
5. Аль-Замиль М.Х. Карпальный синдром. *Клиническая неврология*. 2008;(1):41–5.
6. Wipperman J, Goerl K. Carpal tunnel syndrome: diagnosis and management. *Am Fam Physician*. 2016;94(12):993–9.
7. Богова А.А., Масгутов Р.Ф., Ханнанова И.Г., Галлямова А.Р., Муллин Р.И., Топыркин В.Г., et al. Синдром запястного (карпального) канала. *Практическая медицина*. 2014;2(4 (80)).
8. Белова Н.В., Юсупова Д.Г., Лагода Д.Ю., Вершинин А.В., Вуйцик Н.Б., Супонева Н.А., et al. Современные представления о диагностике и лечении карпального туннельного синдрома. *РМЖ*. 2015;23(24):1429–32.
9. Kao SY. Carpal tunnel syndrome as an occupational disease. *J Am Board Fam Pract*. 2003;16(6):533–42.
10. Jablecki CK, Andary MT, Floeter MK, Miller RG, Quartly CA, Vennix MJ, et al. Practice parameter: electrodiagnostic studies in carpal tunnel syndrome: report of the American Association of Electrodiagnostic Medicine, American Academy of Neurology, and the American Academy of Physical Medicine and Rehabilitation. *Neurology*. 2002;58(11):1589–92.
11. MacDermid JC, Doherty T. Clinical and electrodiagnostic testing of carpal tunnel syndrome: a narrative review. *J Orthop Sport Phys Ther*. 2004;34(10):565–88.
12. Herbert R, Gerr F, Dropkin J. Clinical evaluation and management of work-related carpal tunnel syndrome. *Am J Ind Med*. 2000;37(1):62–74.
13. Kiloh LG, Nevin S. Isolated neuritis of the anterior interosseous nerve. *Br Med J*. 1952;1(4763):850.
14. Seki M, Nakamura H, Kono H. Neurolysis is not required for young patients with a spontaneous palsy of the anterior interosseous nerve: retrospective analysis of cases managed non-operatively. *J Bone Joint Surg Br*. 2006;88(12):1606–9.

15. Голубев В.Л., Меркулова Д.М., Орлова О.Р., Данилов А.Б. Туннельные синдромы руки. *Русский медицинский журнал*. 2009;17(Б):22.
16. LeBlanc KE, Cestia W. Carpal tunnel syndrome. *Am Fam Physician*. 2011 Apr;83(8):952–8.
17. Aygül R, Ulvi H, Kotan D, Kuyucu M, Demir R. Sensitivities of conventional and new electrophysiological techniques in carpal tunnel syndrome and their relationship to body mass index. *J Brachial Plex Peripher Nerve Inj*. 2009;4(1):1–7.
18. Kothari MJ, Shefner JM, Eichler AF. Carpal tunnel syndrome: Clinical manifestations and diagnosis. *UpToDate [Online][cited 2015 Sep 15]*. 2019;
19. Osterman M, Piyas AM, Matzon JL. Carpal tunnel syndrome in pregnancy. *Orthop Clin North Am*. 2012;43(4):515–20.
20. Asheghan M, Hollisaz MT, Aghdam AS, Khatibiaghda A. The prevalence of pronator teres among patients with carpal tunnel syndrome: Cross-sectional study. *Int J Biomed Sci IJBS*. 2016;12(3):89.
21. Ghaly B, Ghaly S. The Use of Neuromuscular Ultrasound and NCS/EMG Testing in the Differential Diagnosis of Carpal Tunnel Syndrome and Radiculopathy. *Neurodiagn J*. 2019;59(1):23–33.
22. Roll SC, Evans KD, Li X, Freimer M, Sommerich CM. Screening for carpal tunnel syndrome using sonography. *J Ultrasound Med*. 2011;30(12):1657–67.
23. Юсупова Д.Г., Супонева Н.А., Зимина А.А., Зайцева А.Б., Белова Н.В., Чечёткина А.О., et al. Валидация Бостонского опросника по оценке карпального туннельного синдрома (Boston Carpal tunnel Questionnaire) в России. *Нервно-мышечные болезни*. 2018;8(1).
24. Levine DW, Simmons BP, Koris MJ, Daltroy LH, Hohl GG, Fossel AH, et al. A self-administered questionnaire for the assessment of severity of symptoms and functional status in carpal tunnel syndrome. *J Bone Joint Surg Am*. 1993 Nov;75(11):1585–92.
25. Dididze M, Tafti D, Sherman A. Pronator teres syndrome. *StatPearls Publishing, Treasure Island (FL)*, 26 Sep 2018. PMID: 30252346.
26. Pham M, Bäumer P, Meinck H-M, Schiefer J, Weiler M, Bendszus M, et al. Anterior interosseous nerve syndrome: fascicular motor lesions of median nerve trunk. *Neurology*. 2014;82(7):598–606.
27. Kohara N. Clinical and electrophysiological findings in carpal tunnel syndrome. *Brain nerve- Shinkeikenkyunoshinpo*. 2007;59(11):1229–38.
28. Ходулев В.И., Нечипуренко Н.И. Компрессионно-ишемические невропатии:

анатомо-морфологические особенности, патофизиологические паттерны, клиника. Медицинские новости. 2018;(1 (280)).

29. Никитин С.С., Маслак А.А., Куренков А.Л., Савицкая Н.Г., Приписнова С.Г. Особенности диагностики синдрома карпального канала с помощью электромиографии и ультразвукового исследования. Анналы клинической и экспериментальной неврологии. 2013;7(4).

30. Alanazy MH. Clinical and electrophysiological evaluation of carpal tunnel syndrome: approach and pitfalls. *Neurosciences (Riyadh)*. 2017 Jul;22(3):169–80.

31. Stevens JC, Smith BE, Weaver AL, Bosch EP, Deen Jr HG, Wilkens JA. Symptoms of 100 patients with electromyographically verified carpal tunnel syndrome. *Muscle Nerve*. 1999;22(10):1448–56.

32. Robinson LR, Micklesen PJ, Wang L. Optimizing the number of tests for carpal tunnel syndrome. *Muscle Nerve Off J Am Assoc Electrodiagn Med*. 2000;23(12):1880–2.

33. Савицкая Н.Г., Павлов Э.В., Щербакова Н.И., Янкевич Д.С. Электронейромиография в диагностике запястного туннельного синдрома. Анналы клинической и экспериментальной неврологии. 2011;5(2).

34. Dididze M, ALS. Pronator teres syndrome. 2018;

35. Afshar A. Pronator syndrome due to Schwannoma. *J Hand Microsurg*. 2015;7(1):119–22.

36. Olehnik WK, Manske PR, Szerzinski J. Median nerve compression in the proximal forearm. *J Hand Surg Am*. 1994;19(1):121–6.

37. Шток А.В. Возможности высокоразрешающего ультразвукового сканирования в диагностике состояния структур карпального канала при развитии туннельного синдрома. Ультразвуковая и функциональная диагностика. 2009;(4):47–59.

38. Kowalska B, Sudoł-Szopińska I. Ultrasound assessment on selected peripheral nerve pathologies. Part I: entrapment neuropathies of the upper limb—excluding carpal tunnel syndrome. *J Ultrason*. 2012;12(50):307.

39. Sneag DB, Arányi Z, Zusstone EM, Feinberg JH, Queler SC, Nwawka OK, et al. Fascicular constrictions above elbow typify anterior interosseous nerve syndrome. *Muscle Nerve*. 2020;61(3):301–10.

40. Малецкий Э.Ю., Короткевич М.М., Бутова А.В., Александров Н.Ю., Ицкович И.Э. Измерение периферических нервов: сопоставление ультразвуковых, магнитно-резонансных и интраоперационных данных. Медицинская визуализация. 2015;(2):78–86.

41. Ng AWH, Griffith JF, Tong CSL, Law EKC, Tse WL, Wong CWY, et al. MRI criteria

for diagnosis and predicting severity of carpal tunnel syndrome. *Skeletal Radiol.* 2020;49(3):397–405.

42. Grainger A, Campbell RS, Stothard J. Anterior interosseous nerve syndrome: appearance at MR imaging in three cases. *Radiology.* 1998;208(2):381–4.

43. Dunn AJ, Salonen DC, Anastakis DJ. MR imaging findings of anterior interosseous nerve lesions. *Skeletal Radiol.* 2007;36(12):1155–62.

44. Huisstede BM, Fridén J, Coert JH, Hoogvliet P, Group EH. Carpal tunnel syndrome: hand surgeons, hand therapists, and physical medicine and rehabilitation physicians agree on a multidisciplinary treatment guideline—results from the European HANDGUIDE Study. *Arch Phys Med Rehabil.* 2014;95(12):2253–63.

45. Page MJ, Massy-Westropp N, O'Connor D, Pitt V. Splinting for carpal tunnel syndrome. *Cochrane Database Syst Rev.* 2012;(7).

46. Burke DT, Burke MM, Stewart GW, Cambré A. Splinting for carpal tunnel syndrome: in search of the optimal angle. *Arch Phys Med Rehabil.* 1994;75(11):1241–4.

47. Atroshi I, Flondell M, Hofer M, Ranstam J. Methylprednisolone injections for the carpal tunnel syndrome: a randomized, placebo-controlled trial. *Ann Intern Med.* 2013;159(5):309–17.

48. O'Gradaigh D, Merry P. Corticosteroid injection for the treatment of carpal tunnel syndrome. *Ann Rheum Dis.* 2000;59(11):918.

49. Girlanda P, Dattola R, Venuto C, Mangiapane R, Nicolosi C, Messina C. Local steroid treatment in idiopathic carpal tunnel syndrome short-and long-term efficacy. *J Neurol.* 1993;240(3):187–90.

50. Phalen GS. The Carpal-Tunnel Syndrome: SEVENTEEN YEARS' EXPERIENCE IN DIAGNOSIS AND TREATMENT OF SIX HUNDRED FIFTY-FOUR HANDS. *JBJS.* 1966;48(2):211–28.

51. Karadas Ö, Tok F, Ulas ÜH, Odabasi Z. The effectiveness of triamcinolone acetonide vs. procaine hydrochloride injection in the management of carpal tunnel syndrome: a double-blind randomized clinical trial. *Am J Phys Med Rehabil.* 2011;90(4):287–92.

52. Chen P-C, Chuang C-H, Tu Y-K, Bai C-H, Chen C-F, Liaw M-Y. A Bayesian network meta-analysis: comparing the clinical effectiveness of local corticosteroid injections using different treatment strategies for carpal tunnel syndrome. *BMC Musculoskelet Disord.* 2015;16(1):1–16.

53. Marshall SC, Tardif G, Ashworth NL. Local corticosteroid injection for carpal tunnel syndrome. *Cochrane Database Syst Rev.* 2007;(2).

54. Ly-Pen D, Andréu J-L, Millán I, de Blas G, Sánchez-Olaso A. Comparison of surgical decompression and local steroid injection in the treatment of carpal tunnel syndrome: 2-year clinical results from a randomized trial. *Rheumatology*. 2012;51(8):1447–54.
55. Huisstede BM, Randsdorp MS, van den Brink J, Franke TPC, Koes BW, Hoogvliet P. Effectiveness of oral pain medication and corticosteroid injections for carpal tunnel syndrome: a systematic review. *Arch Phys Med Rehabil*. 2018;99(8):1609–22.
56. O'Connor D, Marshall S, Massy-Westropp N. Non-surgical treatment (other than steroid injection) for carpal tunnel syndrome. *Cochrane database Syst Rev*. 2003;(1):CD003219.
57. Graham B, Peljovich AE, Afra R, Cho MS, Gray R, Stephenson J, et al. The American Academy of Orthopaedic Surgeons evidence-based clinical practice guideline on: management of carpal tunnel syndrome. *JBJS*. 2016;98(20):1750–4.
58. Gurcay E, Unlu E, Gurcay AG, Tuncay R, Cakci A. Evaluation of the effect of local corticosteroid injection and anti-inflammatory medication in carpal tunnel syndrome. *Scott Med J*. 2009;54(1):4–6.
59. Sayegh ET, Strauch RJ. Open versus endoscopic carpal tunnel release: a meta-analysis of randomized controlled trials. *Clin Orthop Relat Res*. 2015;473(3):1120–32.
60. Li Y, Luo W, Wu G, Cui S, Zhang Z, Gu X. Open versus endoscopic carpal tunnel release: a systematic review and meta-analysis of randomized controlled trials. *BMC Musculoskelet Disord*. 2020;21:1–16.
61. Thoma A, Veltri K, Haines T, Duku E. A meta-analysis of randomized controlled trials comparing endoscopic and open carpal tunnel decompression. *Plast Reconstr Surg*. 2004;114(5):1137–46.
62. MacDermid JC, Richards RS, Roth JH, Ross DC, King GJW. Endoscopic versus open carpal tunnel release: a randomized trial. *J Hand Surg Am*. 2003;28(3):475–80.
63. Kozin SH. The anatomy of the recurrent branch of the median nerve. *J Hand Surg Am*. 1998;23(5):852–8.
64. Lindley SG, Kleinert JM. Prevalence of anatomic variations encountered in elective carpal tunnel release. *J Hand Surg Am*. 2003;28(5):849–55.
65. Chammas M, Boretto J, Burmann LM, Ramos RM, dos Santos Neto FC, Silva JB. Carpal tunnel syndrome—Part I (anatomy, physiology, etiology and diagnosis). *Rev Bras Ortop (English Ed)*. 2014;49(5):429–36.
66. Carter GT, Weiss MD. Diagnosis and treatment of work-related proximal median and radial nerve entrapment. *Phys Med Rehabil Clin*. 2015;26(3):539–49.
67. Hsiao C-W, Shih J-T, Hung S-T. Concurrent carpal tunnel syndrome and pronator

- syndrome: a retrospective study of 21 cases. *Orthop Traumatol Surg Res.* 2017;103(1):101–3.
68. Campbell WW. Diagnosis and management of common compression and entrapment neuropathies. *Neurol Clin.* 1997;15(3):549–67.
69. Рассел С.М. Диагностика повреждения периферических нервов. 2009;
70. Landau ME, Campbell WW. Clinical features and electrodiagnosis of ulnar neuropathies. *Phys Med Rehabil Clin.* 2013;24(1):49–66.
71. Chimenti PC, Hammert WC. Ulnar neuropathy at the elbow: an evidence-based algorithm. *Hand Clin.* 2013;29(3):435–42.
72. Campbell WW, Pridgeon RM, Riaz G, Astruc J, Sahni KS. Variations in anatomy of the ulnar nerve at the cubital tunnel: pitfalls in the diagnosis of ulnar neuropathy at the elbow. *Muscle Nerve Off J Am Assoc Electrodiagn Med.* 1991;14(8):733–8.
73. Frost P, Johnsen B, Fuglsang-Frederiksen A, Svendsen SW. Lifestyle risk factors for ulnar neuropathy and ulnar neuropathy-like symptoms. *Muscle Nerve.* 2013;48(4):507–15.
74. Bartels R, Verbeek ALM. Risk factors for ulnar nerve compression at the elbow: a case control study. *Acta Neurochir (Wien).* 2007;149(7):669–74.
75. Jones HRJ. Pizza cutter's palsy. Vol. 319, *The New England journal of medicine.* United States; 1988. p. 450.
76. Akuthota V, Plastaras C, Lindberg K, Tobey J, Press J, Garvan C. The effect of long-distance bicycling on ulnar and median nerves: an electrophysiologic evaluation of cyclist palsy. *Am J Sports Med.* 2005;33(8):1224–30.
77. Padua L, Insola A, Lo Monaco M, Denaro FG, Padua R, Tonali P. A case of Guyon syndrome with neuroapraxic block resolved after surgical decompression. *Electroencephalogr Clin Neurophysiol Mot Control.* 1998;109(2):191–3.
78. Richmond DR. Handlebar problems in bicycling. *Clin Sports Med.* 1994;13(1):165–73.
79. Foucher G, Berard V, Snider G, Lenoble E, Constantinesco A. Distal ulnar nerve entrapment due to tumors of Guyon's canal. A series of ten cases. *Handchirurgie, Mikrochirurgie, Plast Chir Organ der Deutschsprachigen Arbeitsgemeinschaft für Handchirurgie Organ der Deutschsprachigen Arbeitsgemeinschaft für Mikrochirurgie der Peripher Nerven und Gefässe Organ der V.* 1993;25(2):61–5.
80. Assmus H, Antoniadis G, Bischoff C, Hoffmann R, Martini A-K, Preissler P, et al. Cubital tunnel syndrome—a review and management guidelines. *Cent Eur Neurosurgery-Zentralblatt für Neurochir.* 2011;72(02):90–8.
81. Wade RG, Griffiths TT, Flather R, Burr NE, Teo M, Bourke G. Safety and

Outcomes of Different Surgical Techniques for Cubital Tunnel Decompression: A Systematic Review and Network Meta-analysis. *JAMA Netw open*. 2020;3(11):e2024352–e2024352.

82. Richardson JK, Green DF, Jamieson SC, Valentin FC. Gender, body mass and age as risk factors for ulnar mononeuropathy at the elbow. *Muscle Nerve Off J Am Assoc Electrodiagn Med*. 2001;24(4):551–4.

83. Mondelli M, Giannini F, Ballerini M, Ginanneschi F, Martorelli E. Incidence of ulnar neuropathy at the elbow in the province of Siena (Italy). *J Neurol Sci*. 2005;234(1–2):5–10.

84. Latinovic R, Gulliford MC, Hughes RAC. Incidence of common compressive neuropathies in primary care. *J Neurol Neurosurg Psychiatry*. 2006;77(2):263–5.

85. Goldberg BJ, Light TR, Blair SJ. Ulnar neuropathy at the elbow: results of medial epicondylectomy. *J Hand Surg Am*. 1989;14(2):182–8.

86. Dellon AL. Review of treatment results for ulnar nerve entrapment at the elbow. *J Hand Surg Am*. 1989;14(4):688–700.

87. Calfee RP, Manske PR, Gelberman RH, Van Steyn MO, Steffen J, Goldfarb CA. Clinical assessment of the ulnar nerve at the elbow: reliability of instability testing and the association of hypermobility with clinical symptoms. *J Bone Jt Surgery Am Vol*. 2010;92(17):2801.

88. Nakajima M, Ono N, Kojima T, Kusunose K. Ulnar entrapment neuropathy along the medial intermuscular septum in the midarm. *Muscle Nerve Off J Am Assoc Electrodiagn Med*. 2009;39(5):707–10.

89. Chang K-V, Wu W-T, Han D-S, Özçakar L. Ulnar Nerve Cross-Sectional Area for the Diagnosis of Cubital Tunnel Syndrome: A Meta-Analysis of Ultrasonographic Measurements. *Arch Phys Med Rehabil*. 2018 Apr;99(4):743–57.

90. Novak CB, Lee GW, Mackinnon SE, Lay L. Provocative testing for cubital tunnel syndrome. *J Hand Surg Am*. 1994 Sep;19(5):817–20. doi: 10.1016/0363-5023(94)90193-7. PMID: 7806810.

91. Campbell WW, Pridgeon RM, Sahni KS. Short segment incremental studies in the evaluation of ulnar neuropathy at the elbow. *Muscle Nerve Off J Am Assoc Electrodiagn Med*. 1992;15(9):1050–4.

92. Visser LH, Beekman R, Franssen H. Short-segment nerve conduction studies in ulnar neuropathy at the elbow. *Muscle Nerve Off J Am Assoc Electrodiagn Med*. 2005;31(3):331–8.

93. Beekman R, Van Der Plas JPL, Uitdehaag BMJ, Schellens RLLA, Visser LH. Clinical, electrodiagnostic, and sonographic studies in ulnar neuropathy at the elbow. *Muscle*

Nerve. 2004 Aug;30(2):202–8.

94. Kothari MJ, Heistand M, Rutkove SB. Three ulnar nerve conduction studies in patients with ulnar neuropathy at the elbow. *Arch Phys Med Rehabil*. 1998 Jan;79(1):87–9.

95. Raynor EM, Shefner JM, Preston DC, Logigian EL. Sensory and mixed nerve conduction studies in the evaluation of ulnar neuropathy at the elbow. *Muscle Nerve*. 1994 Jul;17(7):785–92.

96. David P, Barbara S. Electromyography and Neuromuscular Disorders [Internet]. *Electromyography and Neuromuscular Disorders*. 2013. i–iii. Available from: <http://dx.doi.org/10.1016/B978-1-4557-2672-1.00041-6>

97. Beekman R, Visser LH, Verhagen WI. Ultrasonography in ulnar neuropathy at the elbow: a critical review. *Muscle Nerve*. 2011 May;43(5):627–35.

98. Ellegaard HR, Fuglsang-Frederiksen A, Hess A, Johnsen B, Qerama E. High-resolution ultrasound in ulnar neuropathy at the elbow: A prospective study. *Muscle Nerve*. 2015 Nov;52(5):759–66.

99. Chen I-J, Chang K-V, Wu W-T, Özçakar L. Ultrasound Parameters Other Than the Direct Measurement of Ulnar Nerve Size for Diagnosing Cubital Tunnel Syndrome: A Systemic Review and Meta-analysis. *Arch Phys Med Rehabil*. 2019 Jun;100(6):1114–30.

100. Andreisek G, Crook DW, Burg D, Marincek B, Weishaupt D. Peripheral neuropathies of the median, radial, and ulnar nerves: MR imaging features. *Radiographics*. 2006;26(5):1267–87.

101. Bäumer P, Dombert T, Staub F, Kaestel T, Bartsch AJ, Heiland S, et al. Ulnar neuropathy at the elbow: MR neurography—nerve T2 signal increase and caliber. *Radiology*. 2011;260(1):199–206.

102. Britz GW, Haynor DR, Charles C, Goodkin R, Gitter A, Maravilla K, et al. Ulnar Nerve Entrapment at the Elbow: Correlation of Magnetic Resonance Imaging, Clinical, Electrodiagnostic, and Intraoperative Findings. *Neurosurgery*. 1996;38(3):458–65.

103. Vucic S, Cordato DJ, Yiannikas C, Schwartz RS, Shnier RC. Utility of magnetic resonance imaging in diagnosing ulnar neuropathy at the elbow. *Clin Neurophysiol*. 2006;117(3):590–5.

104. Mowlavi A, Andrews K, Lille S, Verhulst S, Zook EG, Milner S. The management of cubital tunnel syndrome: a meta-analysis of clinical studies. *Plast Reconstr Surg*. 2000;106(2):327–34.

105. Dellon AL, Hament W, Gittelshon A. Nonoperative management of cubital tunnel

syndrome: an 8-year prospective study. *Neurology*. 1993;43(9):1673.

106. Seror P. Treatment of ulnar nerve palsy at the elbow with a night splint. *J Bone Joint Surg Br*. 1993;75(2):322–7.

107. Shah CM, Calfee RP, Gelberman RH, Goldfarb CA. Outcomes of rigid night splinting and activity modification in the treatment of cubital tunnel syndrome. *J Hand Surg Am*. 2013;38(6):1125–30.

108. Szabo RM, Kwak C. Natural history and conservative management of cubital tunnel syndrome. *Hand Clin*. 2007;23(3):311–8.

109. Caliandro P, La Torre G, Padua R, Giannini F, Padua L. Treatment for ulnar neuropathy at the elbow. *Cochrane database Syst Rev*. 2016;(11).

110. Bartels RHMA, Verhagen WIM, van der Wilt GJ, Meulstee J, van Rossum LGM, Grotenhuis JA. Prospective randomized controlled study comparing simple decompression versus anterior subcutaneous transposition for idiopathic neuropathy of the ulnar nerve at the elbow: Part 1. *Neurosurgery*. 2005;56(3):522–30.

111. Macadam SA, Gandhi R, Bezuhly M, Lefavre KA. Simple decompression versus anterior subcutaneous and submuscular transposition of the ulnar nerve for cubital tunnel syndrome: a meta-analysis. *J Hand Surg Am*. 2008;33(8):1314-e1.

112. Biggs M, Curtis JA. Randomized, prospective study comparing ulnar neurolysis in situ with submuscular transposition. *Neurosurgery*. 2006;58(2):296–304.

113. Buchanan PJ, Chieng LO, Hubbard ZS, Law TY, Chim H. Endoscopic versus open in situ cubital tunnel release: a systematic review of the literature and meta-analysis of 655 patients. *Plast Reconstr Surg*. 2018;141(3):679–84.

114. Chang IT, DePold Hohler A. Bilateral radial nerve compression (crutch palsy): a case report. *J Neurol Neurophysiol*. 2012;3:10–4172.

115. Poddar SB, Gitelis S, Heydemann PT, Piasecki P. Bilateral predominant radial nerve crutch palsy. A case report. *Clin Orthop Relat Res*. 1993;(297):245–6.

116. Kameda Y. An anomalous muscle (accessory subscapularis-teres-latissimus muscle) in the axilla penetrating the brachial plexus in man. *Cells Tissues Organs*. 1976;96(4):513–33.

117. Omer GE, Spinner M. Management of peripheral nerve problems. WB Saunders Company; 1998.

118. Sebastian D. Triangular interval syndrome: A differential diagnosis for upper extremity radicular pain. *Physiother Theory Pract*. 2010;26(2):113–9.

119. Prabhu L V, Asif M, Murlimanju B V, Rao A, Shivaprakash S. Anomalous fascicle

of triceps brachii muscle and its clinical importance in relation to radial nerve entrapment. *Clin Ter.* 2012;163(2):123–4.

120. Ng A, Borhan J, Ashton H, Misra A, Redfern D. Radial nerve palsy in an elite bodybuilder. *Br J Sports Med.* 2003;37(2):185.

121. Prochaska V, Crosby LA, Murphy RP. High radial nerve palsy in a tennis player. *Orthop Rev.* 1993 Jan;22(1):90–2.

122. Brown DL, Chung KC. Quadrangular space syndrome associated with superficial radial sensory neuropathy. *Ann Plast Surg.* 1999 Aug;43(2):207–10.

123. Mondelli M, Morana P, Ballerini M, Rossi S, Giannini F. Mononeuropathies of the radial nerve: clinical and neurographic findings in 91 consecutive cases. *J Electromyogr Kinesiol.* 2005;15(4):377–83.

124. Masri BA, Eisen A, Duncan CP, McEwen JA. Tourniquet-induced nerve compression injuries are caused by high pressure levels and gradients—a review of the evidence to guide safe surgical, pre-hospital and blood flow restriction usage. *BMC Biomed Eng.* 2020;2:1–8.

125. Vaughan A, Hardwick T, Gaskin J, Bendall S. Tourniquet use in orthopaedic surgery. *Orthop Trauma.* 2017;31(5):312–5.

126. Oragui E, Parsons A, White T, Longo UG, Khan WS. Tourniquet use in upper limb surgery. *Hand.* 2011;6(2):165–73.

127. Latef TJ, Bilal M, Vetter M, Iwanaga J, Oskouian RJ, Tubbs RS. Injury of the radial nerve in the arm: a review. *Cureus.* 2018;10(2).

128. Rauls RB, Cordell CL, Bailey MS, Nguyen T. “ Zone of vulnerability” for radial nerve injury: anatomic study. *J Surg Orthop Adv.* 2014;23(2):105–10.

129. Carlan D, Pratt J, Patterson JMM, Weiland AJ, Boyer MI, Gelberman RH. The radial nerve in the brachium: an anatomic study in human cadavers. *J Hand Surg Am.* 2007;32(8):1177–82.

130. Hilz MJ, Koehn J, Tillmann A, Riss S, Marthol H, Köhrmann M, et al. Autonomic blockade during sinusoidal baroreflex activation proves sympathetic modulation of cerebral blood flow velocity. *Stroke.* 2013;44(4):1062–9.

131. Chesser TJS, Leslie IJ. Radial nerve entrapment by the lateral intermuscular septum after trauma. *J Orthop Trauma.* 2000;14(1):65–6.

132. Nakamichi K, Tachibana S. Radial nerve entrapment by the lateral head of the triceps. *J Hand Surg Am.* 1991;16(4):748–50.

133. Trescot AM, ABIPP F. Peripheral nerve entrapments: clinical diagnosis and

management. Springer; 2016.

134. Lawrence T, Mobbs P, Fortems Y, Stanley JK. Radial tunnel syndrome: A retrospective review of 30 decompressions of the radial nerve. *J Hand Surg Am.* 1995;20(4):454–9.

135. Sarris IK, Papadimitriou NG, Sotereanos DG. Radial tunnel syndrome. *Tech Hand Up Extrem Surg.* 2002;6(4):209–12.

136. Naam NH, Nemani S. Radial tunnel syndrome. *Orthop Clin North Am.* 2012 Oct;43(4):529–36.

137. Lee Y-K, Kim Y-I, Choy W-S. Radial nerve compression between the brachialis and brachioradialis muscles in a manual worker: a case report. *J Hand Surg Am.* 2006;31(5):744–6.

138. Cherchel A, Zirak C, De Mey A. The humeral origin of the brachioradialis muscle: An unusual site of high radial nerve compression. *J Plast Reconstr Aesthetic Surg.* 2013;66(11):e325–7.

139. Kravarski M, Goerres GW, Antoniadis A, Guenkel S. Supernumerary brachioradialis-Anatomical variation with magnetic resonance imaging findings: A case report. *World J Orthop.* 2020;11(9):411.

140. Wheeler R, DeCastro A. Posterior Interosseous Nerve Syndrome. *StatPearls [Internet].* 2019;

141. Hohenberger GM, Schwarz AM, Grechenig P, Maier MJ, Schwarz U, Kuchling S, et al. Morphology of the Posterior Interosseous Nerve with Regard to Entrapment Syndrome. *Indian J Orthop.* 2020;1–5.

142. Debouck C, Rooze M. The arcade of Fröhse: an anatomic study. *Surg Radiol Anat.* 1995;17(3):245–8.

143. Maffulli N, Maffulli F. Transient entrapment neuropathy of the posterior interosseous nerve in violin players. *J Neurol Neurosurg Psychiatry.* 1991;54(1):65–7.

144. Дружинин Д.С., Наумова Е.С., Никитин С.С., Новиков М.Л., Спиринов Н.Н., Федорова А.В.

Сонографические характеристики кинетравматической фокальной констрикции нерва по типу «песочных часов». *Журнал неврологии и психиатрии им СС Корсакова.* 2018;118(10):10–3.

145. Stöhr M. [Iatrogenic nerve lesions]. *Praxis (Bern 1994).* 2005 Jul;94(30–31):1175–6.

146. Moradi A, Ebrahimzadeh MH, Jupiter JB. Radial tunnel syndrome, diagnostic and treatment dilemma. *Arch Bone Jt Surg.* 2015;3(3):156.

147. Wang LH, Weiss MD. Anatomical, clinical, and electrodiagnostic features of radial

neuropathies. *Phys Med Rehabil Clin*. 2013;24(1):33–47.

148. Kesserwani H. Cheiralgia Paresthetica or Superficial Radial Sensory Mononeuropathy: A Simple Diagnosis, A Simple Solution, and a Side Note on the Pathophysiology of the Tinel Sign. *Cureus*. 2020;12(9).

149. Kupfer DM, Bronson J, Lee GW, Beck J, Gillet J. Differential latency testing: a more sensitive test for radial tunnel syndrome. *J Hand Surg Am*. 1998;23(5):859–64.

150. Bevelacqua A-C, Hayter CL, Feinberg JH, Rodeo SA. Posterior interosseous neuropathy: electrodiagnostic evaluation. *HSS Journal*. 2012;8(2):184–9.

151. Karabay N, Toros T, Ademoğlu Y, Ada S. Ultrasonographic evaluation of the iatrogenic peripheral nerve injuries in upper extremity. *Eur J Radiol*. 2010;73(2):234–40.

152. Babaei-Ghazani A, Roomizadeh P, Sanaei G, Najarzadeh-Mehdikhani S, Habibi K, Nikmanzar S, et al. Ultrasonographic reference values for the deep branch of the radial nerve at the arcade of Frohse. *J Ultrasound*. 2018;21(3):225–31.

153. Ong C, Nallamshetty HS, Nazarian LN, Rekant MS, Mandel S. Sonographic diagnosis of posterior interosseous nerve entrapment syndrome. *Radiol case reports*. 2007;2(1):1–4.

154. Posadzy-Dziedzic M, Molini L, Bianchi S. Sonographic findings of parosteal lipoma of the radius causing posterior interosseous nerve compression with radiographic and magnetic resonance imaging correlation. *J Ultrasound Med*. 2011;30(7):1033–6.

155. Shamrock AG. Radial Tunnel Syndrome. 2020;

156. Lubahn JD, Cermak MB. Uncommon nerve compression syndromes of the upper extremity. *JAAOS-Journal Am Acad Orthop Surg*. 1998;6(6):378–86.

157. Cleary CK. Management of radial tunnel syndrome: a therapist's clinical perspective. *J Hand Ther*. 2006;19(2):186–91.

158. Meng S, Tinhofer I, Weninger WJ, Grisold W. Ultrasound and anatomical correlation of the radial nerve at the arcade of Frohse. *Muscle Nerve*. 2015;51(6):853–8.

159. Давыдов О.С., Яхно Н.Н., Кукушкин М.Л., Чурюканов М.В., Абузарова Г.Р., Амелина А.В., et al. Невропатическая боль: клинические рекомендации по диагностике и лечению Российского общества по изучению боли. *Российский журнал боли*. 2018;(4):5–41.

160. Huisstede B, Miedema HS, van Opstal T, de Ronda MT, Verhaar JA, Koes BW. Interventions for treating the radial tunnel syndrome: a systematic review of observational studies. *J Hand Surg Am*. 2008;33(1):72–e1.

161. Barnum M, Mastey RD, Weiss AP, Akelman E. Radial tunnel syndrome. *Hand*

Clin. 1996;12(4):679–89.

162. Li J, Hu H, Wang H, Cheng X. The effective analysis of microsurgical repair of radial nerve deep branch injury. *Zhongguo xiu fu chong jian wai ke za zhi= Zhongguo xiufu chongjian waike zazhi= Chinese J reparative Reconstr Surg.* 2012;26(11):1344–7.

163. Mitchell JJ, Chen C, Liechti DJ, Heare A, Chahla J, Bravman JT. Axillary Nerve Palsy and Deltoid Muscle Atony. Vol. 5, *JBJS Reviews.* 2017.

164. Perlmutter GS. Axillary nerve injury. *Clin Orthop Relat Res.* 1999 Nov;(368):28–36.

165. Robinson CM, Shur N, Sharpe T, Ray A, Murray IR. Injuries associated with traumatic anterior glenohumeral dislocations. *JBJS.* 2012;94(1):18–26.

166. Ho E, Cofield RH, Balm MR, Hattrup SJ, Rowland CM. Neurologic complications of surgery for anterior shoulder instability. *J shoulder Elb Surg.* 1999;8(3):266–70.

167. Burge P, Rushworth G, Watson N. Patterns of injury to the terminal branches of the brachial plexus. The place for early exploration. *J Bone Joint Surg Br.* 1985;67(4):630–4.

168. Steinmann SP, Moran EA. Axillary nerve injury: diagnosis and treatment. *JAAOS-Journal Am Acad Orthop Surg.* 2001;9(5):328–35.

169. Flynn LS, Wright TW, King JJ. Quadrilateral space syndrome: a review. *J shoulder Elb Surg.* 2018;27(5):950–6.

170. Boardman 3rd ND, Cofield RH. Neurologic complications of shoulder surgery. *Clin Orthop Relat Res.* 1999;(368):44–53.

171. Yoo JC, Kim JH, Ahn JH, Lee SH. Arthroscopic perspective of the axillary nerve in relation to the glenoid and arm position: a cadaveric study. *Arthrosc J Arthrosc Relat Surg.* 2007;23(12):1271–7.

172. Hangge P, Breen I, Albadawi H, Knuttinen M, Naidu S, Oklu R. Quadrilateral Space Syndrome: Diagnosis and Clinical Management. Vol. 7, *Journal of Clinical Medicine.* 2018. p. 86.

173. Bertelli JA, Ghizoni MF. Abduction in internal rotation: a test for the diagnosis of axillary nerve palsy. *J Hand Surg Am.* 2011;36(12):2017–23.

174. Visser CPJ, Coene L, Brand R, Tavy DLJ. The incidence of nerve injury in anterior dislocation of the shoulder and its influence on functional recovery: a prospective clinical and EMG study. *J Bone Joint Surg Br.* 1999;81(4):679–85.

175. Madhuri D, Anupam S. Electrodiagnosis of quadrilateral space syndrome: a case report. *Indian J Phys Med Rehabil.* 2013;24:104–5.

176. Cothran Jr RL, Helms C. Quadrilateral space syndrome: incidence of imaging

findings in a population referred for MRI of the shoulder. *Am J Roentgenol.* 2005;184(3):989–92.

177. Brestas PS, Tsouroulas M, Nikolakopoulou Z, Malagari K, Drossos C. Ultrasound findings of teres minor denervation in suspected quadrilateral space syndrome. *J Clin ultrasound.* 2006;34(7):343–7.

178. Chen H, Onishi K, Zhao X, Chang EY. Neuromuscular ultrasound application to the electrodiagnostic evaluation of quadrilateral space syndrome. *PM&R.* 2014;6(9):845–8.

179. Gabriel EM, Villavicencio AT, Friedman AH. Evaluation and surgical repair of brachial plexus injuries. In: *Seminars in Neurosurgery.* Copyright© 2001 by Thieme Medical Publishers, Inc., 333 Seventh Avenue, New ...; 2001. p. 29–48.

180. Lynch NM, Cofield RH, Silbert PL, Hermann RC. Neurologic complications after total shoulder arthroplasty. *J shoulder Elb Surg.* 1996;5(1):53–61.

181. Bohsali KI, Wirth MA, Rockwood Jr CA. Complications of total shoulder arthroplasty. *JBJS.* 2006;88(10):2279–92.

182. Lee J-Y, Kircher MF, Spinner RJ, Bishop AT, Shin AY. Factors affecting outcome of triceps motor branch transfer for isolated axillary nerve injury. *J Hand Surg Am.* 2012;37(11):2350–6.

183. McAdams TR, Dillingham MF. Surgical decompression of the quadrilateral space in overhead athletes. *Am J Sports Med.* 2008;36(3):528–32.

184. Coene L, Narakas AO. Operative management of lesions of the axillary nerve, isolated or combined with other nerve lesions. *Clin Neurol Neurosurg.* 1992;94:64–6.

185. Mikami Y, Nagano A, Ochiai N, Yamamoto S. Results of nerve grafting for injuries of the axillary and suprascapular nerves. *J Bone Joint Surg Br.* 1997;79(4):527–31.

186. Petrucci FS, Morelli A, Raimondi PL. Axillary nerve injuries—21 cases treated by nerve graft and neurolysis. *J Hand Surg Am.* 1982;7(3):271–8.

187. Braddom RL, Wolfe C. Musculocutaneous nerve injury after heavy exercise. *Arch Phys Med Rehabil.* 1978;59(6):290–3.

188. Helfenstein Júnior M. Uncommon compressive neuropathies of upper limbs. *Best Pract Res Clin Rheumatol.* 2020 Jun;34(3):101516.

189. Romano N, D’Amato M, D’Amato G, Taborelli P, Intersimone D, Salsano G, et al. Atraumatic musculocutaneous neuropathy: A rare case caused by a proximal humeral bone spur. *Radiogr (London 1995).* 2018;24(4):e115–7.

190. Juel VC, Kiely JM, Leone K V, Morgan RF, Smith T, Phillips LH. Isolated musculocutaneous neuropathy caused by a proximal humeral exostosis. *Neurology.*

2000;54(2):494.

191. Inaba A, Yokota T. Isolated musculocutaneous nerve palsy during sleep. Vol. 28, Muscle & nerve. United States; 2003. p. 773–4.

192. Papanikolaou A, Maris J, Tsampazis K. Isolated musculocutaneous nerve palsy after heavy physical activity. Inj Extra. 2005;36(11):486–8.

193. Swain R. Musculocutaneous nerve entrapment: a case report. Clin J Sport Med Off J Can Acad Sport Med. 1995 Jul;5(3):196–8.

194. Zanette G, Lauriola MF, Picelli A, Tamburin S. Isolated musculocutaneous nerve injury in a kickboxer. Vol. 52, Muscle & nerve. United States; 2015. p. 1137–9.

195. Pećina M, Bojanić I. Musculocutaneous nerve entrapment in the upper arm. Int Orthop. 1993;17(4):232–4.

196. Goslin KL, Krivickas LS. Proximal neuropathies of the upper extremity. Neurol Clin. 1999 Aug;17(3):525-48, vii. doi: 10.1016/s0733-8619(05)70151-1. PMID: 10393752. (5C)

197. Kuhlman KA, Batley RJ. Bilateral musculocutaneous nerve palsy. A case report. Am J Phys Med Rehabil. 1996;75(3):227–31.

198. Kissel JA, Leonardelli C. Isolated musculocutaneous neuropathy: a case report. J Can Chiropr Assoc. 2019;63(3):162.

199. Merrell CA, Merrell KL. A variation of musculocutaneous neuropathy: implications for electromyographers. PM&R. 2010;2(8):780–2.

200. Spindler HA, Felsenthal G. Sensory conduction in the musculocutaneous nerve. Arch Phys Med Rehabil. 1978 Jan;59(1):20–3.

201. Дружинин Д.С., Наумова Е.С., Никитин С.С., Спирин Н.Н. Феномен фокальной констрикции периферического нерва: обзор литературы. Нервно-мышечные болезни. 2019;9(1).

202. Chang K-V, Mezian K, Nañka O, Wu W-T, Lou Y-M, Wang J-C, et al. Ultrasound Imaging for the Cutaneous Nerves of the Extremities and Relevant Entrapment Syndromes: From Anatomy to Clinical Implications. J Clin Med. 2018 Nov;7(11).

203. Tharin BD, Kini JA, York GE, Ritter JL. Brachial plexopathy: a review of traumatic and nontraumatic causes. AJR Am J Roentgenol. 2014 Jan;202(1):W67-75.

204. Mello Junior J dos S, Souza TCR de, Andrade FG de, Castaneda L, Baptista AF, Nunes S K, et al. Perfil epidemiológico de pacientes com lesão traumática do plexo braquial avaliados em um Hospital Universitário no Rio de Janeiro, Brasil, 2011. Rev bras neurol. 2012;

205. Wittenberg KH, Adkins MC. MR imaging of nontraumatic brachial plexopathies: frequency and spectrum of findings. *Radiograph a Rev Publ Radiol Soc North Am Inc.* 2000;20(4):1023–32.
206. Massenet V, Crielaard JM. [SUPRASCAPULAR NEUROPATHY]. *Rev Med Liege.* 2016 May;71(5):242–7.
207. Memon AB, Dymm B, Ahmad BK, Sripathi N, Schultz L, Chandok A. Suprascapular neuropathy: A review of 87 cases. *Muscle Nerve.* 2019 Sep;60(3):250–3.
208. Di Lazzaro V, Giambattistelli F, Pravata E, Assenza G. Brachial palsy after deep sleep. *J Neurol Neurosurg Psychiatry.* 2014 Dec;85(12):1409-10. doi: 10.1136/jnnp-2013-306637. Epub 2014 Mar 12. PMID: 24623793.
209. Gutkowska O, Martynkiewicz J, Urban M, Gosk J. Brachial plexus injury after shoulder dislocation: a literature review. *Neurosurg Rev.* 2020 Apr;43(2):407-423. doi: 10.1007/s10143-018-1001-x. Epub 2018 Jun 30. PMID: 29961154; PMCID: PMC7186242.
210. Shi LL, Boykin RE, Lin A, Warner JJP. Association of suprascapular neuropathy with rotator cuff tendon tears and fatty degeneration. *J shoulder Elb Surg.* 2014 Mar;23(3):339–46.
211. Feinberg JH, Mehta P, Gulotta L V, Allen AA, Altchek DW, Cordasco FA, et al. Electrodiagnostic evidence of suprascapular nerve recovery after decompression. *Muscle Nerve.* 2019 Feb;59(2):247–9.
212. Katsuura Y, Hill AJ 4th, Colón LF, Dorizas JA. MRI diagnosis of suprascapular neuropathy using spinoglenoid notch distension. *Radiol Med.* 2019 Jul;124(7):643–52.
213. Zeiss J, Woldenberg LS, Saddemi SR, Ebraheim NA. MRI of suprascapular neuropathy in a weight lifter. *J Comput Assist Tomogr.* 1993;17(2):303–8.
214. Igielska-Bela B, Baczkowski B, Flisikowski K. Shoulder Ultrasound in the Diagnosis of the Suprascapular Neuropathy in Athletes. *Open Med (Warsaw, Poland).* 2020;15:147–51.
215. Piasecki DP, Romeo AA, Bach BRJ, Nicholson GP. Suprascapular neuropathy. *J Am Acad Orthop Surg.* 2009 Nov;17(11):665–76.
216. Boykin RE, Friedman DJ, Higgins LD, Warner JJP. Suprascapular neuropathy. *J Bone Joint Surg Am.* 2010 Oct;92(13):2348–64.
217. Schippert DW, Li Z. Supraclavicular long thoracic nerve decompression for traumatic scapular winging. *J Surg Orthop Adv.* 2013;22(3):219–23.
218. Santos PSS dos, Resende LAL, Fonseca RG, Lemônica L, Ruiz RLJ, Catâneo AJM. Intercostal nerve mononeuropathy: study of 14 cases. *Arq Neuropsiquiatr.* 2005

Sep;63(3B):776–8.

219. Trejo-Gabriel-Galan JM, Macarron-Vicente JL, Lázaro L, Rodriguez-Pascual L, Calvo I. Intercostal neuropathy and pain due to pleuritis. Vol. 14, Pain medicine (Malden, Mass.). England; 2013. p. 769–70.
220. Baron R. Post-herpetic neuralgia case study: optimizing pain control. *Eur J Neurol*. 2004 Apr;11 Suppl 1:3–11.
221. Brewer R, Bedlack R, Massey E. Diabetic thoracic radiculopathy: an unusual cause of post-thoracotomy pain. *Pain*. 2003 May;103(1–2):221–3.
222. Fazekas D, Doroshenko M, Horn DB. Intercostal Neuralgia. In *Treasure Island (FL)*; 2021.
223. Reshad K, Sekine T, Tanaka F, Miura H. [A case of intercostal neuropathy (Th 2-9) due to sarcoidosis]. *Nihon Kyobu Shikkan Gakkai Zasshi*. 1993 Nov;31(11):1462–7.
224. Miller KJ. Physical assessment of lower extremity radiculopathy and sciatica. *J Chiropr Med*. 2007 Jun;6(2):75–82.
225. Longstreth GF. Carnett's Legacy: Raising Legs and Raising Awareness of an Often Misdiagnosed Syndrome. Vol. 61, Digestive diseases and sciences. United States; 2016. p. 337–9.
226. Hacıbeyoğlu G, Arıcan Ş, Ulukaya SO, Yılmaz R, Reisli R, Tuncer Uzun S. Evaluation of the efficacy of erector spinae plane block and intercostal nerve block in the postherpetic neuralgia. *Agri Agri Dernegi'nin Yayın organidir = J Turkish Soc Algol*. 2020 Nov;32(4):208–18.
227. Finnerup NB, Attal N, Haroutounian S, McNicol E, Baron R, Dworkin RH, et al. Pharmacotherapy for neuropathic pain in adults: a systematic review and meta-analysis. *Lancet Neurol*. 2015;14(2):162–73.
228. Abd-Elseyed A, Lee S, Jackson M. Radiofrequency Ablation for Treating Resistant Intercostal Neuralgia. Vol. 18, *The Ochsner journal*. 2018. p. 91–3.
229. Williams EH, Williams CG, Rosson GD, Heitmiller RF, Dellon AL. Neurectomy for treatment of intercostal neuralgia. *Ann Thorac Surg*. 2008 May;85(5):1766–70.
230. Spaić M, Ivanović S, Slavik E, Antić B. [DREZ (dorsal root entry zone) surgery for the treatment of the postherpetic intercostal neuralgia]. *Acta Chir Iugosl*. 2004;51(4):53–7.
231. Wilkinson HA, Chan AS. Sensory ganglionectomy: theory, technical aspects, and clinical experience. *J Neurosurg*. 2001 Jul;95(1):61–6.
232. Ergun T, Lakadamyali H. CT and MRI in the evaluation of extraspinal sciatica. *Br J Radiol*. 2010 Sep;83(993):791–803.

233. Wong M, Vijayanathan S, Kirkham B. Sacroiliitis presenting as sciatica. Vol. 44, Rheumatology (Oxford, England). England; 2005. p. 1323–4.
234. Thomas JE, Piepgras DG, Scheithauer B, Onofrio BM, Shives TC. Neurogenic tumors of the sciatic nerve. A clinicopathologic study of 35 cases. Mayo Clin Proc. 1983 Oct;58(10):640–7.
235. McMillan HJ, Srinivasan J, Darras BT, Ryan MM, Davis J, Lidov HG, et al. Pediatric sciatic neuropathy associated with neoplasms. Muscle Nerve. 2011 Feb;43(2):183–8.
236. Дружинин Д.С., Дружинина Е.С., Новиков М.Л., Торно Т.Э., Карапетян А.С., Никитин С.С. Информативность УЗИ в диагностике интраневральной периневриомы. Вопросы нейрохирургии им Н.Н. Бурденко. 2020;84(5):72–80.
237. Borvorn S, Praditphol N, Nakornchai V. Leiomyosarcoma in peripheral nerve: the first case report. J Med Assoc Thai. 2003 Nov;86(11):1080–5.
238. de Barros LM, de Oliveira AJM, Santos A de S, Lima FL, Valente RS. Peripheral nerve entrapments-rare causes of a common condition: case series. Vol. 10, Autopsy & case reports. 2020. p. e2020153.
239. Ney JP, Shih W, Landau ME. Sciatic neuropathy following endovascular treatment of a limb vascular malformation. Vol. 1, Journal of brachial plexus and peripheral nerve injury. 2006. p. 8.
240. Singh R, Moores T, Maddox M, Horton A. Internal iliac aneurysm presenting with lower back pain, sciatica and foot drop. Vol. 2013, Journal of surgical case reports. 2013.
241. Fukuda H, Onitsuka S, Yoshida S, Hirata Y, Hiromatsu S, Tanaka H. Endovascular Stent-Graft Repair of a Persistent Sciatic Artery Aneurysm. Ann Vasc Dis. 2017 Sep;10(3):246–9.
242. de Bruijn MT, Verbelen T, Kralt CP, van Baal JG. An internal iliac artery aneurysm causing sudden buttock ischemia and nerve root compression. Vol. 1, Journal of vascular surgery cases. 2015. p. 151–3.
243. Srinivasan J, Escolar D, Ryan M, Darras B, Jones HR. Pediatric sciatic neuropathies due to unusual vascular causes. J Child Neurol. 2008 Jul;23(7):738–41.
244. Maniker A, Thurmond J, Padberg FTJ, Blacksin M, Vingan R. Traumatic venous varix causing sciatic neuropathy: case report. Neurosurgery. 2004 Nov;55(5):1224.
245. Forester ND, Parry D, Kessel D, Robertson I, Patel J, Scott DJA. Ischaemic sciatic neuropathy: an important complication of embolisation of a type II endoleak. Eur J Vasc Endovasc Surg Off J Eur Soc Vasc Surg. 2002 Nov;24(5):462–3.
246. Kara M, Ozçakar L, Eken G, Ozen G, Kiraz S. Deep venous thrombosis and

inferior vena cava agenesis causing double crush sciatic neuropathy in Behçet's disease. *Jt bone spine*. 2008 Dec;75(6):734–6.

247. Vilos GA, Vilos AW, Haebe JJ. Laparoscopic findings, management, histopathology, and outcome of 25 women with cyclic leg pain. *J Am Assoc Gynecol Laparosc*. 2002 May;9(2):145–51.

248. Lomoro P, Simonetti I, Nanni A, Cassone R, Di Pietto F, Vinci G, et al. Extrapelvic Sciatic Nerve Endometriosis, the Role of Magnetic Resonance Imaging: Case Report and Systematic Review. *J Comput Assist Tomogr*. 2019;43(6):976–80.

249. Probst D, Stout A, Hunt D. Piriformis Syndrome: A Narrative Review of the Anatomy, Diagnosis, and Treatment. *PM R*. 2019 Aug;11 Suppl 1:S54–63.

250. Gikas PD, Hanna SA, Aston W, Kalson NS, Tirabosco R, Saifuddin A, et al. Post-radiation sciatic neuropathy: a case report and review of the literature. *World J Surg Oncol*. 2008 Dec;6:130.

251. Jeon SY, Moon HS, Han YJ, Sung CH. Post-radiation Piriformis Syndrome in a Cervical Cancer Patient -A Case Report-. Vol. 23, *The Korean journal of pain*. 2010. p. 88–91.

252. Pérez D, de la Torre RG, Carrio I, Pinto J, Morís G. Cryoglobulinaemic neuropathy: a further cause of bilateral sciatic neuropathy. *Int Arch Med*. 2008 Oct;1(1):18.

253. Lynch JM, Hennessy M. HNPP presenting as sciatic neuropathy. Vol. 10, *Journal of the peripheral nervous system : JPNS*. United States; 2005. p. 1–2.

254. Konstantinou K, Dunn KM. Sciatica: review of epidemiological studies and prevalence estimates. *Spine (Phila Pa 1976)*. 2008 Oct;33(22):2464–72.

255. Distad BJ, Weiss MD. Clinical and electrodiagnostic features of sciatic neuropathies. *Phys Med Rehabil Clin N Am*. 2013 Feb;24(1):107–20.

256. Hopayian K, Danielyan A. Four symptoms define the piriformis syndrome: an updated systematic review of its clinical features. *Eur J Orthop Surg Traumatol*. 2018 Feb;28(2):155–64.

257. Chen Y, Haacke EM, Li J. Peripheral nerve magnetic resonance imaging. *F1000Research*. 2019;8.

258. Wu W-T, Chang K-V, Hsu Y-C, Yang Y-C, Hsu P-C. Ultrasound Imaging for a Rare Cause of Sciatica: A Schwannoma of the Sciatic Nerve. Vol. 12, *Cureus*. 2020. p. e8214.

259. Terlemez R, Erçalık T. Effect of piriformis injection on neuropathic pain. *Agri*. 2019 Nov;31(4):178-182. English. doi: 10.14744/agri.2019.34735. PMID: 31741344.

260. Fishman LM, Anderson C, Rosner B. BOTOX and physical therapy in the treatment of piriformis syndrome. *Am J Phys Med Rehabil*. 2002 Dec;81(12):936–42.

261. Cass SP. Piriformis syndrome: a cause of nondiscogenic sciatica. *Curr Sports Med Rep*. 2015 Jan;14(1):41–4.
262. Masakado Y, Kawakami M, Suzuki K, Abe L, Ota T, Kimura A. Clinical neurophysiology in the diagnosis of peroneal nerve palsy. *Keio J Med*. 2008 Jun;57(2):84–9.
263. al Hakim M, Katirji B. Femoral mononeuropathy induced by the lithotomy position: a report of 5 cases with a review of literature. *Muscle Nerve*. 1993 Sep;16(9):891–5.
264. Sawyer RJ, Richmond MN, Hickey JD, Jarratt JA. Peripheral nerve injuries associated with anaesthesia. *Anaesthesia*. 2000 Oct;55(10):980–91.
265. Flanigan RM, DiGiovanni BF. Peripheral nerve entrapments of the lower leg, ankle, and foot. *Foot Ankle Clin*. 2011 Jun;16(2):255–74.
266. Mulligan EP, McCain K. Common fibular (peroneal) neuropathy as the result of a ganglion cyst. *J Orthop Sports Phys Ther*. 2012 Dec;42(12):1051.
267. Erdil M, Ozkan K, Ozkan FU, Bilsel K, Turkmen I, Senol S, et al. A rare cause of deep peroneal nerve palsy due to compression of synovial cyst - Case report. *Int J Surg Case Rep*. 2013;4(5):515–7.
268. Yamamoto N, Koyano K. Neurovascular compression of the common peroneal nerve by varicose veins. *Eur J Vasc Endovasc Surg Off J Eur Soc Vasc Surg*. 2004 Sep;28(3):335–8.
269. Mahitchi E, Van Linthoudt D. [Schwannoma of the deep peroneal nerve. An unusual presentation in rheumatology]. *Praxis (Bern 1994)*. 2007 Jan;96(3):69–72.
270. Cebesoy O, Tutar E, Isik M, Arpacioglu O. A case of isolated giant plexiform neurofibroma involving all branches of the common peroneal nerve. *Arch Orthop Trauma Surg*. 2007 Oct;127(8):709–12.
271. Gloobe H, Chain D. Fibular fibrous arch. Anatomical considerations in fibular tunnel syndrome. *Acta Anat (Basel)*. 1973;85(1):84–7.
272. Babayev M, Bodack MP, Creatura C. Common peroneal neuropathy secondary to squatting during childbirth. *Obstet Gynecol*. 1998 May;91(5 Pt 2):830–2.
273. Cruz-Martinez A, Arpa J, Palau F. Peroneal neuropathy after weight loss. *J Peripher Nerv Syst*. 2000 Jun;5(2):101–5.
274. Shahar E, Landau E, Genizi J. Adolescence peroneal neuropathy associated with rapid marked weight reduction: case report and literature review. *Eur J Paediatr Neurol EJPN Off J Eur Paediatr Neurol Soc*. 2007 Jan;11(1):50–4.
275. Stamboulis E, Vassilopoulos D, Kalfakis N. Symptomatic focal mononeuropathies in diabetic patients: increased or not? *J Neurol*. 2005 Apr;252(4):448–52.

276. Oh SJ, Demirci M, Dajani B, Melo AC, Claussen GC. Distal sensory nerve conduction of the superficial peroneal nerve: new method and its clinical application. *Muscle Nerve*. 2001 May;24(5):689–94.
277. Poage C, Roth C, Scott B. Peroneal Nerve Palsy: Evaluation and Management. *J Am Acad Orthop Surg*. 2016 Jan;24(1):1–10.
278. Marciniak C, Armon C, Wilson J, Miller R. Practice parameter: utility of electrodiagnostic techniques in evaluating patients with suspected peroneal neuropathy: an evidence-based review. *Muscle Nerve*. 2005 Apr;31(4):520–7.
279. Grant TH, Omar IM, Dumanian GA, Pomeranz CB, Lewis VA. Sonographic evaluation of common peroneal neuropathy in patients with foot drop. *J ultrasound Med Off J Am Inst Ultrasound Med*. 2015 Apr;34(4):705–11.
280. Donovan A, Rosenberg ZS, Cavalcanti CF. MR imaging of entrapment neuropathies of the lower extremity. Part 2. The knee, leg, ankle, and foot. *Radiogr a Rev Publ Radiol Soc North Am Inc*. 2010;30(4):1001–19.
281. Mont MA, Dellon AL, Chen F, Hungerford MW, Krackow KA, Hungerford DS. The operative treatment of peroneal nerve palsy. *J Bone Joint Surg Am*. 1996 Jun;78(6):863–9.
282. Kim DH, Murovic JA, Tiel RL, Kline DG. Management and outcomes in 318 operative common peroneal nerve lesions at the Louisiana State University Health Sciences Center. *Neurosurgery*. 2004 Jun;54(6):1421–9.
283. Maalla R, Youssef M, Ben Lassoued N, Sebai MA, Essadam H. Peroneal nerve entrapment at the fibular head: outcomes of neurolysis. *Orthop Traumatol Surg Res*. 2013 Oct;99(6):719–22.
284. Kellner CP, Sussman E, Bar-David T, Winfree CJ. Schwannomas of the foot and ankle: a technical report. *J foot ankle Surg Off Publ Am Coll Foot Ankle Surg*. 2014;53(4):505–10.
285. Ward PJ, Porter ML. Tarsal tunnel syndrome: a study of the clinical and neurophysiological results of decompression. *J R Coll Surg Edinb*. 1998 Feb;43(1):35–6.
286. Wu KK. Morton's interdigital neuroma: a clinical review of its etiology, treatment, and results. *J foot ankle Surg Off Publ Am Coll Foot Ankle Surg*. 1996;35(2):112–8.
287. Deleu PA, Bevernage BD, Birch I, Maldague P, Gombault V, Leemrijse T. Anatomical characteristics of the flexor digitorum accessorius longus muscle and their relevance to tarsal tunnel syndrome a systematic review. *J Am Podiatr Med Assoc*. 2015 Jul;105(4):344–55. doi: 10.7547/13-084.1. PMID: 26218158.
288. Gould JS. Tarsal tunnel syndrome. *Foot Ankle Clin*. 2011 Jun;16(2):275–86. doi:

10.1016/j.fcl.2011.01.008. PMID: 21600447

289. Bhatia M, Thomson L. Morton's neuroma - Current concepts review. *J Clin Orthop Trauma*. 2020 May-Jun;11(3):406-409. doi: 10.1016/j.jcot.2020.03.024. Epub 2020 Apr 10. PMID: 32405199; PMCID: PMC7211826.

290. Hassouna H, Singh D. Morton's metatarsalgia: pathogenesis, aetiology and current management. *Acta Orthop Belg*. 2005 Dec;71(6):646-55.

291. Alshami AM, Babri AS, Souvlis T, Coppieters MW. Strain in the tibial and plantar nerves with foot and ankle movements and the influence of adjacent joint positions. *J Appl Biomech*. 2008 Nov;24(4):368-76.

292. Hendrix CL, Jolly GP, Garbalosa JC, Blume P, DosRemedios E. Entrapment neuropathy: the etiology of intractable chronic heel pain syndrome. *J foot ankle Surg Off Publ Am Coll Foot Ankle Surg*. 1998;37(4):273-9.

293. Weintraub MI, Cole SP. Pulsed magnetic field therapy in refractory neuropathic pain secondary to peripheral neuropathy: electrodiagnostic parameters--pilot study. *Neurorehabil Neural Repair*. 2004 Mar;18(1):42-6. doi: 10.1177/0888439003261024. PMID: 15035963

294. Yu X, Jiang Z, Pang L, Liu P. Surgical efficacy analysis of tarsal tunnel syndrome: a retrospective study of 107 patients. *Cell Tissue Bank*. 2021 Mar;22(1):115-22.

295. Feng SM, Xu KF, Li CK, Wang AG, Zhang ZY. [Clinical analysis of ankle arthroscopy technique for treatment of tarsal tunnel syndrome]. *Zhonghua Yi Xue Za Zhi*. 2018 Oct;98(37):2995-8.

296. Ahmad M, Tsang K, Mackenney PJ, Adedapo AO. Tarsal tunnel syndrome: A literature review. *Foot ankle Surg Off J Eur Soc Foot Ankle Surg*. 2012 Sep;18(3):149-52.

297. Valisena S, Petri GJ, Ferrero A. Treatment of Morton's neuroma: A systematic review. *Foot ankle Surg Off J Eur Soc Foot Ankle Surg*. 2018 Aug;24(4):271-81.

298. Зимакова Т.Б. Клинические варианты синдрома бедренного нерва. *Практическая медицина*. 2013;(1 (66)).

299. Скоромец А.А., Скоромец Т.А., Скоромец А.П. Топическая диагностика заболеваний нервной системы: Руководство для врачей. Акционерное общество Издательство Политехника; 2014.

300. Мументалер М, Штер М, Мюллер-Фаль Г. Поражение периферических нервов и корешковые синдромы. ММЕДпресс-информ. 2013;

301. Vázquez MT, Murillo J, Marañillo E, Parkin IG, Sanudo J. Femoral nerve entrapment: a new insight. *Clin Anat*. 2007 Mar;20(2):175-9.

302. Meadows JR, Finnoff JT. Lower extremity nerve entrapments in athletes. *Curr*

Sports Med Rep. 2014;13(5):299–306.

303. Busis NA. Femoral and obturator neuropathies. *Neurol Clin.* 1999 Aug;17(3):633–53, vii.

304. Olesen LL. Femoral neuropathy secondary to anticoagulation. *J Intern Med.* 1989 Oct;226(4):279–80.

305. Parmer SS, Carpenter JP, Fairman RM, Velazquez OC, Mitchell ME. Femoral neuropathy following retroperitoneal hemorrhage: case series and review of the literature. *Ann Vasc Surg.* 2006 Jul;20(4):536–40.

306. Peirce C, O'Brien C, O'Herlihy C. Postpartum femoral neuropathy following spontaneous vaginal delivery. *J Obstet Gynaecol J Inst Obstet Gynaecol.* 2010 Feb;30(2):203–4.

307. Schmid AB, Fundaun J, Tampin B. Entrapment neuropathies: a contemporary approach to pathophysiology, clinical assessment, and management. *Pain reports.* 2020;5(4):e829.

308. Azuelos A, Corò L, Alexandre A. Femoral nerve entrapment. *Acta Neurochir Suppl.* 2005;92:61–2.

309. Olsson Y. Microenvironment of the peripheral nervous system under normal and pathological conditions. *Crit Rev Neurobiol.* 1990;5(3):265–311.

310. ЗимаковаТ.В., ХабировФ.А., ХайбуллинТ.И., БабичеваН.Н., ГранатовЕ.В., АверьяноваЛ.А. Бедреннаяневропатия. *Практическаямедицина.* 2012;(2 (57)).

311. Hollis MH, Lemay DE. Nerve entrapment syndromes of the lower extremity: *Medscape;* 2012.

312. Kuntzer T, van Melle G, Regli F. Clinical and prognostic features in unilateral femoral neuropathies. *Muscle Nerve.* 1997 Feb;20(2):205–11.

313. Bowley MP, Doughty CT. Entrapment Neuropathies of the Lower Extremity. *Med Clin North Am.* 2019 Mar;103(2):371–82.

314. Craig A. Entrapment neuropathies of the lower extremity. *PM R.* 2013 May;5(5 Suppl):S31-40.

315. Kimura J. *Electrodiagnosis in diseases of nerve and muscle: principles and practice.* Oxforduniversitypress; 2001.

316. Команцев ВН, Архиреев АЮ, Власенко АН. Алгоритмы клинико-электромиографической диагностики повреждений периферических нервов для неврологов и миографистов. СПбИзд-воСистема. 2007;

317. Gruber H, Glodny B, Bendix N, Tzankov A, Peer S. High-resolution ultrasound of

peripheral neurogenic tumors. *Eur Radiol.* 2007 Nov;17(11):2880–8.

318. Rusu GM, Curcean AD, Dudea SM. Ultrasound and magnetic resonance imaging evaluation of the femoral and sciatic nerves. A study of healthy volunteers. *Med Pharm Reports.* 2020;93(4):357.

319. Gallardo E, Noto Y, Simon NG. Ultrasound in the diagnosis of peripheral neuropathy: structure meets function in the neuromuscular clinic. *J Neurol Neurosurg Psychiatry.* 2015;86(10):1066–74.

320. Hof JJ, Kliot M, Slimp J, Haynor DR. What's new in MRI of peripheral nerve entrapment? *Neurosurg Clin N Am.* 2008 Oct;19(4):583–95, vi.

321. Chhabra A, Faridian-Aragh N. High-resolution 3-T MR neurography of femoral neuropathy. *AJR Am J Roentgenol.* 2012 Jan;198(1):3–10.

322. Petchprapa CN, Rosenberg ZS, Sconfienza LM, Cavalcanti CFA, Vieira RLR, Zember JS. MR imaging of entrapment neuropathies of the lower extremity. Part 1. The pelvis and hip. *Radiogr a Rev Publ Radiol Soc North Am Inc.* 2010;30(4):983–1000.

323. Viswanathan A, Kim DH, Reid N, Kline DG. Surgical management of the pelvic plexus and loer abdominal nerves. *Neurosurgery.* 2009 Oct; 65(Suppl):A44-51. doi: 10.1227/01.NEU.0000339124.49566.F2 PMID:19927077

324. Rigaud J, Delavierre D, Sibert L, Labat JJ. Prise en charge therapeutique des douleurs pelvipereineales chroniques postoperatoires d'origines nerveuses somatiques parietals [Management of chronic postoperative pelvic and perineal pain due to parietal somatic nerve damage]. *Prog Urol.* 2010 Nov; 20(12):1158-65. French. doi 10.1016/j.purol.2010.08.051. PMID: 21056398.

325. Aguirre J, Del Moral A, Cobo I, Borgeat A, Blumenthal S. The role of continuous peripheral nerve blocks. *Anesthesiol Res Pract.* 2012;2012:560879.

326. Brull R, Perlas A, Chan VW. Ultrasound-guided peripheral nerve blockade. *Curr Pain Headache Rep.* 2007 Feb;11(1):25-32. doi:10.1007/s11916-007-0018-6. PMID:17214918

327. Chang MC. Efficacy of Pulsed Radiofrequency Stimulation in Patients with Peripheral Neuropathic Pain: A Narrative Review. *Pain Physician.* 2018 May;21(3):E225–34.

328. Trent AR, Chopra P, Jain A. Peripheral Nerve Stimulator. In *Treasure Island (FL);* 2021.

329. Kim DH, Murovich JA, Tiel RL, Kline DG. Intrapelvic and thigh-level femoral nerve lesions: management and outcomes in 119 surgically treated cases. *J Neurosurg.* 2004 Jun; 100 (6):989-96. doi: 10.3171/jns.2004.100.6.0989. PMID:15200113

330. Madani S, Doughty C. Lower extremity entrapment neuropathies. *Best Pract Res*

Clin Rheumatol. 2020 Jun;34(3):101565.

331. Gooding MS, Evangelista V, Pereira L. Carpal Tunnel Syndrome and Meralgia Paresthetica in Pregnancy. *Obstet Gynecol Surv.* 2020 Feb;75(2):121–6.

332. Ivins GK. Meralgia paresthetica, the elusive diagnosis: clinical experience with 14 adult patients. *Ann Surg.* 2000 Aug;232(2):281–6.

333. Coffey R, Gupta V. Meralgia Paresthetica. In *Treasure Island (FL)*; 2021.

334. Sanjaya A. Meralgia paresthetica: finding an effective cure. *Postgrad Med.* 2020 Jan;132(1):1–6.

335. Harney D, Patijn J. Meralgia paresthetica: diagnosis and management strategies. *Pain Med.* 2007;8(8):669–77.

336. Tagliafico A, Serafini G, Lacelli F, Perrone N, Valsania V, Martinoli C. Ultrasound-guided treatment of meralgia paresthetica (lateral femoral cutaneous neuropathy): technical description and results of treatment in 20 consecutive patients. *J ultrasound Med Off J Am Inst Ultrasound Med.* 2011 Oct;30(10):1341–6.

337. Hurdle MF, Weingarten TN, Crisostomo RA, Psimos C, Smith J. Ultrasound-guided blockade of the lateral femoral cutaneous nerve: technical description and review of 10 cases. *Arch Phys Med Rehabil.* 2007 Oct;88(10):1362–4.

338. Kiliç S, Özkan FÜ, Külcü DG, Öztürk G, Akpınar P, Aktas I. Conservative Treatment Versus Ultrasound-Guided Injection in the Management of Meralgia Paresthetica: A Randomized Controlled Trial. *Pain Physician.* 2020 Jun;23(3):253–62.

339. Philip CN, Candido KD, Joseph NJ, Crystal GJ. Successful treatment of meralgia paresthetica with pulsed radiofrequency of the lateral femoral cutaneous nerve. *Pain Physician.* 2009;12(5):881–5.

340. Tumber PS, Bhatia A, Chan VW. Ultrasound-guided lateral femoral cutaneous nerve block for meralgia paresthetica. Vol. 106, *Anesthesia and analgesia.* United States; 2008. p. 1021–2.

341. de Ruiter GCW, Wurzer JAL, Kloet A. Decision making in the surgical treatment of meralgia paresthetica: neurolysis versus neurectomy. *Acta Neurochir (Wien).* 2012 Oct;154(10):1765–72.

342. Ducic I, Dellon AL, Taylor NS. Decompression of the lateral femoral cutaneous nerve in the treatment of meralgia paresthetica. *J Reconstr Microsurg.* 2006 Feb;22(2):113–8.

343. Siu TLT, Chandran KN. Neurolysis for meralgia paresthetica: an operative series of 45 cases. *Surg Neurol.* 2005 Jan;63(1):19–23; discussion 23.

344. Son B-C, Kim D-R, Kim I-S, Hong J-T, Sung J-H, Lee S-W. Neurolysis for

meralgia paresthetica. *J Korean Neurosurg Soc.* 2012 Jun;51(6):363–6.

345. Cheatham SW, Kolber MJ, Salamh PA. Meralgia paresthetica: a review of the literature. *Int J Sports Phys Ther.* 2013 Dec;8(6):883–93.

346. Emamhadi M. Surgery for Meralgia Paresthetica: neurolysis versus nerve resection. *Turk Neurosurg.* 2012;22(6):758–62.

347. Lu VM, Burks SS, Heath RN, Wolde T, Spinner RJ, Levi AD. Meralgia paresthetica treated by injection, decompression, and neurectomy: a systematic review and meta-analysis of pain and operative outcomes. *J Neurosurg.* 2021 Jan;1–11.

348. Campbell W.W. Evaluation and management of peripheral nerve injury// *Clin. Neurophysiol.* – 2008. – V.119. – P.1951-1965.

349. Bionika M., Huisstede B.M., Friden J., Coert J.H. et al. Carpal tunnel syndrome: hand surgeon, hand therapist, and physical medicine and rehabilitation physicians agree on multidisciplinary treatment guideline- results from the European HANDGUIDE Study. *ArchPhys Med Rehabil* 2014;95(12):2253-63. DOI:10.1016/j.apm.

350. Peters S, Page MJ, Coppieters MW, Ross M, Johnston V. Rehabilitation following carpal tunnel release. *The Cochrane Database of Systematic Reviews*, 05 Jun 2013, (6):CD004158. DOI: 10.1002/14651858.cd004158.pub2 PMID: 23740605.

Приложение А. Состав рабочей группы по разработке и пересмотру клинических рекомендаций

1. **Аверьянов Дмитрий Александрович**, к.м.н., преподаватель кафедры военной анестезиологии и реаниматологии ФГБВОУ ВО «Военно-медицинская академия имени С.М. Кирова». Член Всероссийского общества неврологов.

2. **Александрова Татьяна Алексеевна**, врач-невролог, врач функциональной диагностики МЦ «Тонус» (г. Нижний Новгород), член ассоциации специалистов по клинической нейрофизиологии АСКЛИН.

3. **Алферова Вера Вадимовна**, д.м.н., главный научный сотрудник кафедры неврологии, нейрохирургии и медицинской генетики ФГАОУ ВО «Российский национальный исследовательский медицинский университет имени Н.И. Пирогова» Министерства здравоохранения Российской Федерации, член президиума Всероссийского общества неврологов.

4. **Войтенков Владислав Борисович**, к.м.н., заведующий отделением функциональной диагностики ФГБУ ДГЦИБ ФМБА России, доцент кафедры нервных болезней ФГБУ Академия Постдипломного образования ФНКЦ ФМБА России. Член Всероссийского общества неврологов. Член ассоциации специалистов по клинической нейрофизиологии АСКЛИН.

5. **Гехт Алла Борисовна**, д.м.н., профессор, директор ГБУЗ «Научно-практический психоневрологический центр имени З.П. Соловьева» Департамента здравоохранения города Москвы, профессор кафедры неврологии, нейрохирургии и медицинской генетики ФГАОУ ВО «Российский национальный исследовательский медицинский университет имени Н.И. Пирогова» Министерства здравоохранения Российской Федерации, член президиума Национальной ассоциации по борьбе с инсультом, ученый секретарь Всероссийского общества неврологов.

6. **Гильванова Ольга Валерьевна**, врач-невролог, врач функциональной диагностики Клиники нервно-мышечных болезней. Внештатный эксперт Департамента Здравоохранения г. Москвы по электромиографии. Член Всероссийского общества неврологов. Член ассоциации специалистов по клинической нейрофизиологии АСКЛИН.

7. **Дедаев Сергей Игоревич**, к.м.н., старший научный сотрудник ГБУЗ НПЦ им. Соловьева ДЗМ. Член Всероссийского общества неврологов.

8. **Дружинин Дмитрий Сергеевич**, д.м.н., ассистент кафедры нервных болезней с курсом медицинской генетики и нейрохирургии. Врач невролог, врач функциональной диагностики Клиники нервно-мышечных болезней. Член Всероссийского общества

неврологов. Член ассоциации специалистов по клинической нейрофизиологии АСКЛИН.

9. **Дружинина Евгения Сергеевна**, к.м.н., доцент кафедры неврологии, нейрохирургии и медицинской генетики имени Л.О. Бадаляна педиатрического факультета ФГАОУ ВО «Российский национальный исследовательский медицинский университет им. Н.И. Пирогова». Врач невролог, врач ультразвуковой и функциональной диагностики Клиники нервно-мышечных болезней. Член Всероссийского общества неврологов. Член ассоциации специалистов по клинической нейрофизиологии АСКЛИН.

10. **Екушева Евгения Викторовна**, д.м.н., зав. кафедрой нервных болезней и нейрореабилитации ФГБУ Академия Постдипломного образования ФНКЦ ФМБА России.

11. **Ельшина Оксана Дмитриевна**, врач-невролог, врач функциональной диагностики МЦ «Тонус» (г. Нижний Новгород), член ассоциации специалистов по клинической нейрофизиологии АСКЛИН.

12. **Жарова Елена Николаевна** – д.м.н., зав. отделения восстановительного лечения и медицинской реабилитации нейрохирургического филиала НМИЦ имени В.А. Алмазова.

13. **Иванова Галина Евгеньевна**, д.м.н., профессор, главный специалист по медицинской реабилитации Министерства здравоохранения Российской Федерации, зав. кафедрой медицинской реабилитации ФДПО ФГАОУ ВО «Российский национальный исследовательский медицинский университет имени Н.И. Пирогова» Министерства здравоохранения Российской Федерации, председатель президиума Общероссийской общественной организации содействия развитию медицинской реабилитологии «Союз реабилитологов России», член ревизионной комиссии Национальной ассоциации по борьбе с инсультом

14. **Каньшина Дарья Сергеевна**, к.м.н., заведующая отделением неврологии и клинической нейрофизиологии ФГБУ НМХЦ им. Н. И. Пирогова Минздрава РФ, доцент кафедры неврологии с курсом нейрохирургии ИУВ НМХЦ им Н.И. Пирогова МЗ РФ. Член Всероссийского общества неврологов. Член ассоциации специалистов по клинической нейрофизиологии АСКЛИН.

15. **Касаткина Любовь Филипповна**, д.б.н., профессор, специалист по функциональной диагностике заболеваний периферической нервной системы ФГБНУ НЦН, Член Всероссийского общества неврологов. Член Российской ассоциации специалистов функциональной диагностики.

16. **Ковальчук Мария Олеговна**, к.м.н., врач-невролог 1-го неврологического отделения, 12 ГКБ им. В.М. Буянова. Врач невролог Клиники нервно-мышечных

болезней. Член Всероссийского общества неврологов.

17. **Коротченко Елена Николаевна**, врач-нейрохирург, научный сотрудник отдела нейрохирургии и нейротравмы ГБУЗ ДЗ г. Москва "Научно-исследовательский институт неотложной детской хирургии и травматологии"

18. **Крылов Владимир Викторович**, академик РАН, профессор, д.м.н, главный внештатный специалист нейрохирург, заведующий кафедрой нейрохирургии и нейрореанимации МГМСУ им. А.И. Евдокимова

19. **Малецкий Эдуард Юрьевич**, к.м.н., доцент кафедры лучевой диагностики, лучевой терапии ФГБОУ ВО «Северо-Западный государственный медицинский университет им. И.И. Мечникова», г. Санкт-Петербург, член Российской ассоциации специалистов ультразвуковой диагностики в медицине.

20. **Малышева Ольга Владимировна**, врач невролог клиники нейрохирургии ФГБВОУ ВО «Военно-медицинская академия имени С.М. Кирова» МО РФ. Член Всероссийского общества неврологов. Член ассоциации специалистов по клинической нейрофизиологии АСКЛИН.

21. **Мальмберг Сергей Александрович**, д.м.н. профессор кафедры клинической физиологии и функциональной диагностики Академии постдипломного образования ФНКЦ ФМБА России, г. Москва, член ассоциации специалистов по клинической нейрофизиологии АСКЛИН, член Российской ассоциации специалистов функциональной диагностики.

22. **Никитин Андрей Сергеевич**, к.м.н., заведующий учебной частью кафедры нейрохирургии и нейрореанимации МГМСУ им. А.И. Евдокимова

23. **Павлов Николай Александрович**, к.м.н., ведущий научный сотрудник кафедры неврологии, нейрохирургии и медицинской генетики ФГАОУ ВО «Российский национальный исследовательский медицинский университет имени Н.И. Пирогова» Министерства здравоохранения Российской Федерации, член президиума Всероссийского общества неврологов.

24. **Рачин Андрей Петрович** – д.м.н., профессор, заместитель директора по научной работе, зав. отделом нейрореабилитации и клинической психологии ФГБУ «Национальный медицинский исследовательский центр реабилитации и курортологии» Министерства здравоохранения Российской Федерации.

25. **Салтыкова Виктория Геннадьевна**, д.м.н., профессор кафедры ультразвуковой диагностики ФГБОУ ДПО «Российская медицинская академия непрерывного последипломного образования» МЗ РФ, г. Москва, Вице-президент

Российской ассоциации специалистов ультразвуковой диагностики в медицине.

26. **Селиверстова Екатерина Геннадьевна**, врач функциональной диагностики нейрохирургического отделения НИИ скорой помощи им Н.В. Склифосовского. Член Всероссийского общества неврологов. Член ассоциации специалистов по клинической нейрофизиологии АСКЛИН.

27. **Синкин Михаил Владимирович**, к.м.н., старший научный сотрудник отделения неотложной нейрохирургии, руководитель группы клинической нейрофизиологии НИИ скорой помощи им. Н.В. Склифосовского. Член Всероссийского общества неврологов. Президент ассоциации специалистов по клинической нейрофизиологии.

28. **Сурма Мария Александровна**, врач-невролог, врач функциональной диагностики ФГБУ «Национальный медико-хирургический центр им. Н.И.Пирогова» Минздрава России, г. Москва. Член ассоциации специалистов по клинической нейрофизиологии АСКЛИН.

29. **Тумуров Дмитрий Александрович**, к.м.н., научный сотрудник ГБУЗ НПЦ им. Соловьева ДЗМ. Член Всероссийского общества неврологов.

Конфликт интересов

Члены рабочей группы заявили об отсутствии финансовой или нематериальной заинтересованности по теме разработанной клинической рекомендации. Член(ы) рабочей группы, сообщившие об обстоятельствах, которые могут повлечь за собой конфликт интересов, был(и) исключен(ы) из обсуждения разделов, связанных с областью конфликта интересов.

Приложение А2. Методология разработки клинических рекомендаций

Целевая аудитория данных клинических рекомендаций:

1. Врачи неврологи, врачи терапевты, врачи общей практики;
2. Студенты медицинских ВУЗов, ординаторы, аспиранты;
3. Преподаватели, научные сотрудники.

Таблица 1. Шкала оценки уровней достоверности доказательств (УДД) для методов диагностики (диагностических вмешательств)

УДД	Расшифровка
1	Систематические обзоры исследований с контролем референтным методом или систематический обзор рандомизированных клинических исследований с применением мета-анализа
2	Отдельные исследования с контролем референтным методом или отдельные рандомизированные клинические исследования и систематические обзоры исследований любого дизайна, за исключением рандомизированных клинических исследований, с применением мета-анализа
3	Исследования без последовательного контроля референтным методом или исследования с референтным методом, не являющимся независимым от исследуемого метода или нерандомизированные сравнительные исследования, в том числе когортные исследования
4	Несравнительные исследования, описание клинического случая
5	Имеется лишь обоснование механизма действия или мнение экспертов

Таблица 2. Шкала оценки уровней достоверности доказательств (УДД) для

методов профилактики, лечения и реабилитации (профилактических, лечебных, реабилитационных вмешательств)

УДД	Расшифровка
1	Систематический обзор рандомизированных клинических исследований с применением мета-анализа
2	Отдельные рандомизированные клинические исследования и систематические обзоры исследований любого дизайна, за исключением рандомизированных клинических исследований, с применением мета-анализа
3	Нерандомизированные сравнительные исследования, в том числе когортные исследования
4	Нерандомизированные исследования, описание клинического случая или серии случаев, исследования «случай-контроль»
5	Имеется лишь обоснование механизма действия вмешательства (доклинические исследования) или мнение экспертов

Таблица 3. Шкала оценки уровней убедительности рекомендаций (УУР) для методов профилактики, диагностики, лечения и реабилитации (профилактических, диагностических, лечебных, реабилитационных вмешательств)

УУР	Расшифровка
А	Сильная рекомендация (все рассматриваемые критерии эффективности (исходы) являются важными, все исследования имеют высокое или удовлетворительное методологическое качество, их выводы по интересующим исходам являются согласованными)
В	Условная рекомендация (не все рассматриваемые критерии эффективности (исходы) являются важными, не все исследования имеют высокое или удовлетворительное методологическое качество и/или их выводы по интересующим исходам не являются согласованными)
С	Слабая рекомендация (отсутствие доказательств надлежащего качества (все рассматриваемые критерии эффективности (исходы) являются неважными, все исследования имеют низкое методологическое качество и их выводы по интересующим исходам не являются согласованными)

Порядок обновления клинических рекомендаций.

Механизм обновления клинических рекомендаций предусматривает их систематическую актуализацию – не реже чем один раз в три года, а также при появлении новых данных с позиции доказательной медицины по вопросам диагностики, лечения, профилактики и реабилитации конкретных заболеваний, наличии обоснованных дополнений/замечаний к ранее утверждённым КР, но не чаще 1 раза в 6 месяцев.

Приложение А3. Справочные материалы, включая соответствие показаний к применению и противопоказаний, способов применения и доз лекарственных

1) Федеральный закон «Об основах охраны здоровья граждан в Российской Федерации» от 21.11.2011 N 323-ФЗ.

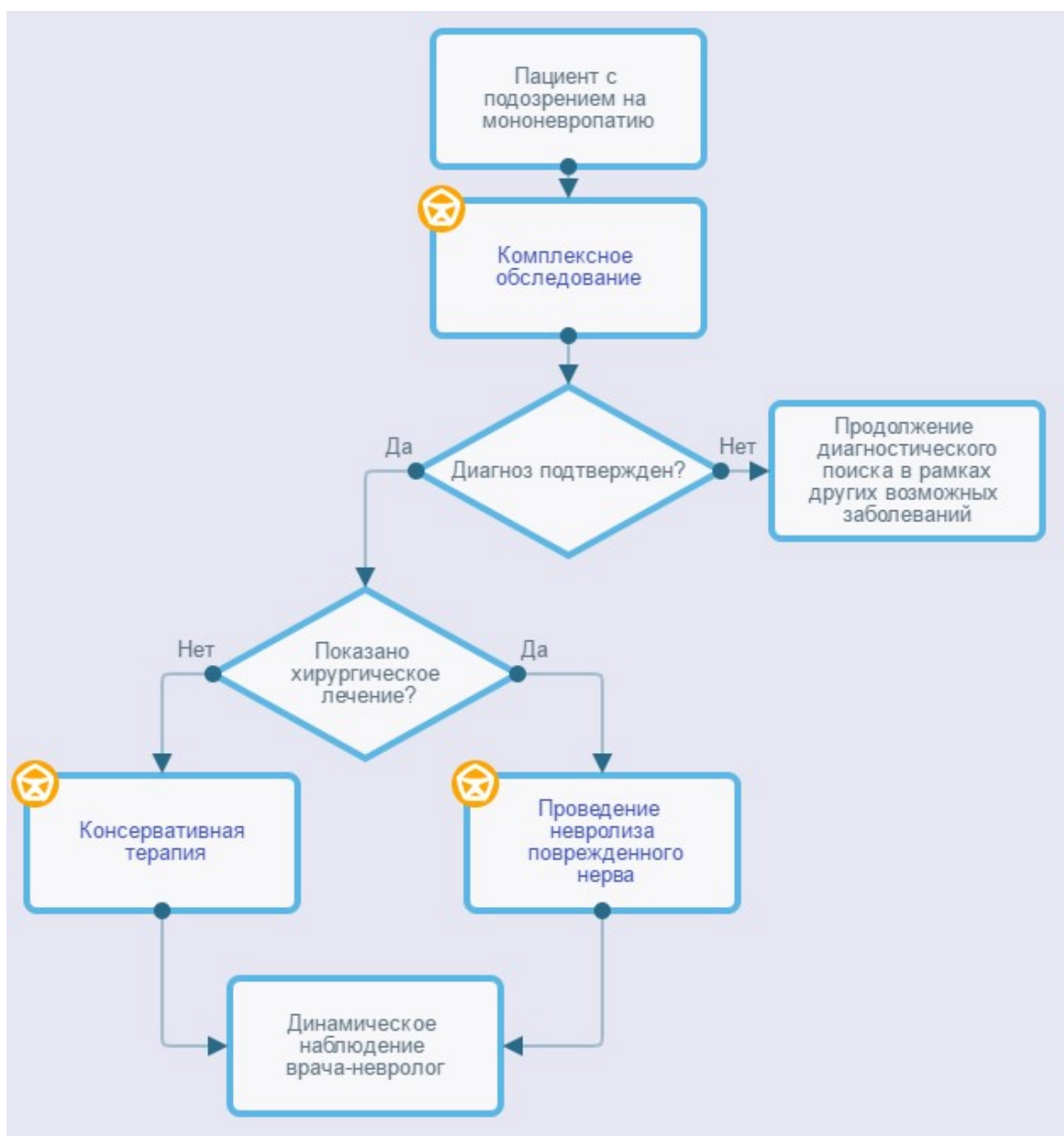
2) Федеральный закон «Об обращении лекарственных средств» от 12.04.2010 N 61-ФЗ.

3) Федеральный закон «О внесении изменений в статью 40 Федерального закона «Об обязательном медицинском страховании в Российской Федерации» по вопросам клинических рекомендаций» от 25.12.2018 N 489-ФЗ (последняя редакция).

4) Порядок оказания медицинской помощи взрослому населению при заболеваниях нервной системы (приказ Министерства здравоохранения Российской Федерации от 15 ноября 2012 г. N 926н).

Приложение Б. Алгоритмы действий врача

Алгоритмы ведения пациента с мононевропатией



Приложение В. Информация для пациента

Мононевропатия - состояние, связанное с повреждением периферического нерва. Пациент может испытывать онемение конечности, покалывание в ней или ощущение «ползающих мурашек», могут наблюдаться боль, жжение, изменения температурной чувствительности, а также симптомы неловкости, слабости. В более тяжелых случаях развивается похудание мышц, иннервируемых пораженным нервом.

Самым важным методом диагностики мононевропатии является неврологический осмотр, при котором врач-невролог может заподозрить поражение конкретного нерва и оценить степень тяжести.

Подтверждение диагноза проводится с помощью электромиографических методов исследования, выполняется исследование проводящей функции нервов, при необходимости – игольчатая электромиография.

Дополнительным методом диагностики является ультразвуковое исследование нерва, в некоторых случаях бывает необходимость в МРТ суставов и нервов.

В зависимости от вида мононевропатии и тяжести состояния выбирается консервативная или оперативная тактика лечения. В первую очередь пациент должен избегать положений, сдавливающих нерв (например, для малоберцового нерва – не сидеть «нога на ногу» или на корточках, для локтевого нерва – не класть руки на подлокотник и не сгибать в локте больше, чем на 90 градусов и так далее). Во многих случаях назначается ношение ортезов, при правильном ношении ортеза постепенно в течение 1 - 3 месяцев наблюдается уменьшение симптомов невропатии, однако при неправильном использовании может быть обратный эффект. Для многих невропатий бывает эффективным локальное введение глюкокортикоидных препаратов («блокада»). Блокады проводятся непосредственно в костно-мышечные каналы только врачом, могут проводиться под контролем УЗИ. Пациенту нужно помнить, что в состав блокад часто входит анестетик, поэтому на 1 - 4 часа может усиливаться онемение конечности, что является действием препарата и не должно пугать пациента. Если консервативная терапия неэффективна в течение 3 - 6 месяцев, пациент может быть направлен на консультацию нейрохирурга для решения вопроса об оперативном лечении. Операции выполняются под местной анестезией, при необходимости – под общим наркозом, может использоваться открытый доступ или эндоскопический (когда операция выполняется через небольшие разрезы на коже). В целом оперативное лечение при мононевропатиях весьма эффективно, но на поздних стадиях эффект оперативного лечения может быть неполным.

Приложение Г1-ГН. Шкалы оценки, вопросники и другие оценочные инструменты состояния пациента, приведенные в клинических рекомендациях

Приложение Г1. Бостонский опросник по оценке карпального туннельного синдрома (BOSTON CARPAL TUNNEL QUESTIONNAIRE, BCTQ).

Источник:

Levine DW, Simmons BP, Koris MJ, Daltroy LH, Hohl GG, Fossel AH, Katz JN., A self-administered questionnaire for the assessment of severity of symptoms and functional status in carpal tunnel syndrome; J Bone Joint Surg Am. 1993 Nov;75(11):1585-92.

Юсупова Д.Г., Супонева Н.А., Зимин А.А., Зайцев А.Б., Белова Н.В., Чечёткин А.О, Гуша А.О., Гатина Г.А., Полехина Н.В., Бундхун Пратиш, Ашрафов В.М., Валидация Бостонского опросника по оценке карпального туннельного синдрома (Boston Carpal Tunnel Questionnaire) в России. Нервно-мышечные болезни 2018;8(1):38–45.

Тип: шкала оценки.

Назначение: оценка тяжести симптомов и функциональных нарушений при синдроме запястного канала.

Содержание (шаблон):

Шкала тяжести симптомов (SymptomSeverityScale, SSS)

Следующие вопросы касаются симптомов, которые вы испытывали в разное время суток в течение последних недель (выберете один ответ на вопрос).

Насколько сильную боль вы испытываете по ночам в руке или запястье?

1. Ночью меня не беспокоит боль в руке/запястье
2. Лёгкая боль
3. Умеренная боль
4. Сильная боль
5. Очень сильная боль

Как часто за последние две недели вы просыпались из-за боли в руке/запястье?

1. Никогда
2. Один раз
3. Два-три раза
4. Четыре-пять раз
5. Более пяти раз

Беспокоит ли вас обычно боль в руке/запястье в течение дня?

1. Днём она меня не беспокоит
2. В течение дня меня беспокоит лёгкая боль
3. В течение дня меня беспокоит умеренная боль
4. В течение дня меня беспокоит сильная боль
5. В течение дня меня беспокоит очень сильная боль.

Как часто в течение дня вас беспокоит боль в руке/запястье?

1. Никогда
2. Один-два раза в день
3. От трёх до пяти раз в день
4. Более пяти раз в день
5. Боль беспокоит меня постоянно

Как долго в среднем длится эпизод боли днём?

1. Днём боль меня не беспокоит
2. Менее 10 минут
3. От 10 до 60 минут
4. Более 60 минут
5. Боль беспокоит меня постоянно в течение всего дня

Есть ли у вас чувство онемения (снижение чувствительности) в руке?

1. Нет
2. Есть лёгкое чувство онемения/снижение чувствительности
3. Есть умеренное чувство онемения/снижение чувствительности
4. Есть выраженное чувство онемения/снижение чувствительности
5. Есть очень выраженное чувство онемения/снижение чувствительности

Есть ли у Вас слабость в руке/запястье?

1. Нет
2. Есть лёгкая слабость
3. Есть умеренная слабость
4. Имеется выраженная слабость
5. Имеется существенное снижение силы в руке/запястье

Есть ли в руке/запястье чувство покалывания?

1. Нет
2. Лёгкое покалывание
3. Умеренное покалывание
4. Выраженное покалывание
5. Очень сильное покалывание

Насколько сильно выражено онемение (потеря чувствительности) или чувство покалывания в течение ночи?

1. У меня нет онемения и покалывания по ночам.
2. Лёгкое
3. Умеренное
4. Сильное
5. Очень сильное

Сколько раз за последние две недели вы просыпались от онемения или чувства покалывания в руке/запястье?

1. Никогда
2. Один раз
3. Два-три раза
4. Четыре-пять раз
5. Более пяти раз

Испытываете ли вы трудности при взятии и использовании мелких вещей (ключ, карандаш)?

1. Нет
2. Испытываю лёгкое затруднение

3. Испытываю умеренные трудности
4. Испытываю большие трудности
5. Испытываю очень большие трудности

Шкала функциональных нарушений (Function Status Scale, FSS):

Были ли у вас затруднения при выполнении нижеперечисленных действий из-за проблем с кистями рук или запястьями в течение последних двух недель? Пожалуйста, обведите в каждой строке одно число, которое обозначает вашу способность осуществлять действие.

Действие	Нет затруднения	Легкое затруднение	Умеренное затруднение	Сильное затруднение	Очень сильное
Письмо	1	2	3	4	5
Застегивание пуговиц на одежде	1	2	3	4	5
Удерживание книги при чтении	1	2	3	4	5
Удерживание трубки телефона	1	2	3	4	5
Открывание бутылки	1	2	3	4	5
Работа по дому	1	2	3	4	5
Перенос сумок с продуктами	1	2	3	4	5
Купание и надевание одежды	1	2	3	4	5

Ключ (интерпретация): Сумма баллов в шкалах SSS и FSS рассчитывается независимо, баллы из двух шкал не суммируются.

Сумма баллов в каждой шкале рассчитывается как среднее арифметическое баллов по каждому пункту шкалы (от 1 до 5).

Примеры:

Шкала SSS. Сумма баллов = 16. Сумма/количество пунктов = $16/11 = 1,5$ Шкала FSS. Сумма баллов = 14. Сумма/количество пунктов = $14 / 8 = 1,8$.

Пояснения: Шкала позволяет объективно оценить выраженность клинических проявлений синдрома запястного канала и отследить динамику состояния пациента.

**Приложение Г2. Шкала Комитета медицинских исследований
(Medical Research Council, MRC)**

Источник: Medical Research Council Scale, R. Van der Ploeg, et al 1984.

Тип: шкала оценки

Назначение: оценка мышечной силы

Содержание (шаблон):

Балл	Объем движений
5	Мышечная сила сохранна (исследователь не может согнуть/разогнуть конечность)
4	Мышечная сила снижена, но сокращается достаточно, объем движений в суставе полный (активное движение возможно с сопротивлением силы исследователя)
3	Средняя степень снижения мышечной силы (не может преодолеть дополнительную нагрузку, оказываемую исследователем)
2	Выраженная слабость в мышце (объем движений полный, если нет действия гравитации, против гравитации – объем движений неполный, не оказывает сопротивления исследователю)
1	Выраженная слабость (незначительные движения в мышце)
0	Плегия (нет движений в мышце)

Ключ (интерпретация): Проводится балльная оценка силы тестируемых мышц, согласно данным, приведенным в таблице.

Пояснения: Шкала позволяет оценить силу исследуемых мышц на момент осмотра по баллам и определить характер распределения мышечной слабости.

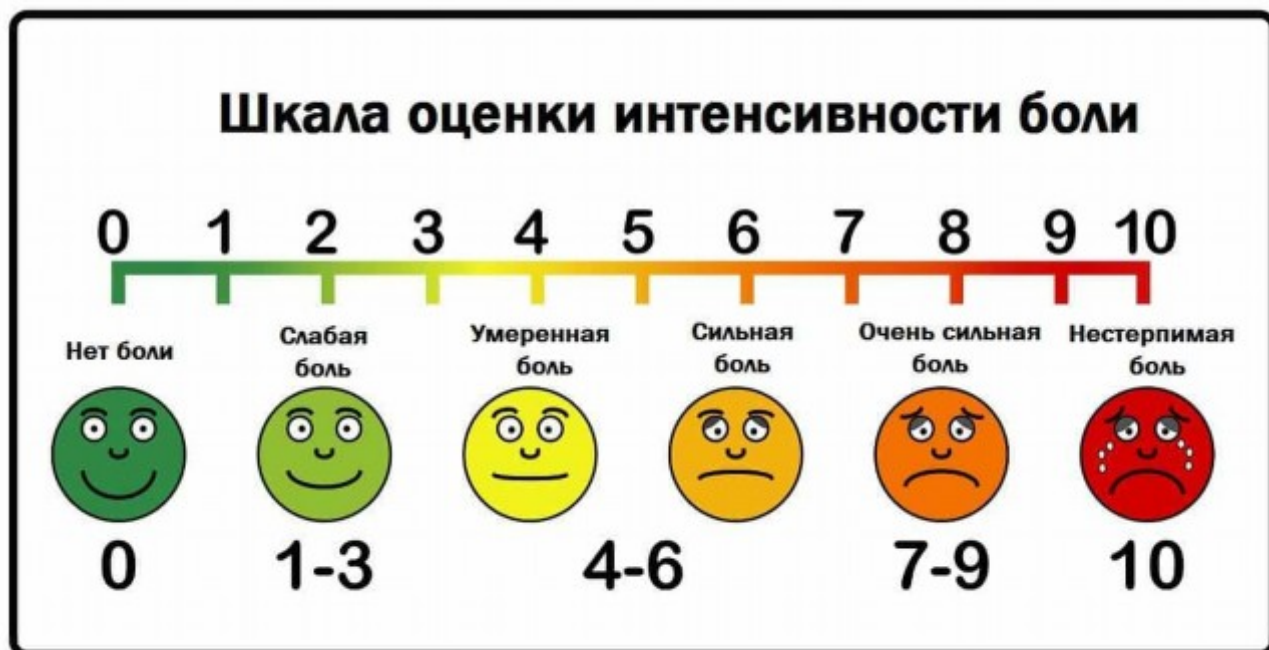Приложение Г3. Визуальная аналоговая шкала оценки боли (Visual Analogue Scale, VAS)

Источник: Huskisson, E. C. Measurement of pain / E. C. Huskisson // Lancet. - 1974. - Vol. 304, Issue 7889. - P. 1127-1131.

Тип: шкала оценки.

Назначение: оценка интенсивности боли.

Содержание (шаблон):



Ключ (интерпретация): Если длина шкалы составляет 10 см, то

0-0,5 баллов	0-4 мм	нет боли
0,5-4,5 балла	5-44 мм	слабая боль
4,5-7,5 баллов	45-74 мм	умеренная боль
7,5-10 баллов	75-100 мм	сильная боль

Пояснения: Шкала позволяет оценить выраженность субъективных болевых ощущений.

**Приложение Г4. Диагностический опросник нейропатической боли DN4
(Douleur Neuropathique en 4 Questions)**

Источник:

Bouhassira D., Attal N., Alchaar H., Boureau F., Brochet B., Bruxelle J., Cunin G., Fermanian J., Ginies P., Grun-Overdyking A., Jafari-Schluemp H., Lanteri-Minet M., Laurent B., Mick G., Serrie A., Valade D., Vicaut E. Comparison of pain syndromes associated with nervous or somatic lesions and development of a new neuropathic pain diagnostic questionnaire (DN4)// Pain: March 2005 - Volume 114 - Issue 1 - p 29 - 36 doi: 10.1016/j.pain.2004.12.010.

Тип: шкала оценки

Назначение: определение нейропатической боли или нейропатического компонента боли при смешанных ноцицептивно-нейропатических болевых синдромах

Содержание (шаблон):

СОБЕСЕДОВАНИЕ С ПАЦИЕНТОМ

Соответствует ли боль, которую испытывает пациент, одному или нескольким из следующих определений?

1.	Ощущение жжения	Да	Нет
2.	Болезненное ощущение холода	Да	Нет
3.	Ощущение как от удара током	Да	Нет

Сопровождается ли боль одним или несколькими из следующих симптомов в области ее локализации?

4.	Пощипыванием, ощущением ползания мурашек	Да	Нет
5.	Покалыванием	Да	Нет
6.	Онемением	Да	Нет
7.	Зудом	Да	Нет

ОСМОТР ПАЦИЕНТА

Локализована ли боль в той же области, где осмотр выявляет один или оба следующих симптома:

8.	Пониженная чувствительность к прикосновению	Да	Нет
9.	Пониженная чувствительность к покалыванию	Да	Нет

Можно ли вызвать или усилить боль в области ее локализации:

10.	Проведя в этой области кисточкой	Да	Нет
-----	----------------------------------	----	-----

Сумма баллов (количество ответов «Да»): _____

Ключ (интерпретация): Если сумма составляет 4 и более баллов, это указывает на то, что боль у пациента является нейропатической, или имеется нейропатический компонент боли (при смешанных ноцицептивно-нейропатических болевых синдромах).

Пояснения: Шкала применяется для выявления нейропатической боли, а также нейропатического болевого компонента при болевых синдромах смешанного характера.

Приложение Г5. Лидская шкала оценки нейропатической боли (Leeds assessment of neuropathic symptoms and signs, LANSS)

Источник:

Bennett M, The LANSS Pain Scale: the Leeds assessment of neuropathic symptoms and signs, Pain. 2001 May; 92(1-2):147-157;

Юсупова Д.Г., Супонева Н.А., Зимина А.А., Зайцев А.Б., Bennett M., Белова Н.В., Чечёткина А.О., Гуща А.О., Гатина Г.А., Полехина Н.В., Бундхун П., Ашрафов В.М., Пирадов М.А. Валидация Лидской шкалы оценки нейропатической боли (LANSS) в России. Нервно-мышечные болезни. 2018;8(3):43-50.

Тип: шкала оценки

Назначение: выявление и оценка нейропатической боли.

Содержание (шаблон):

А. ОЦЕНКА БОЛИ (опросник)

Подумайте, какими были ваши болевые ощущения за последнюю неделю.

Пожалуйста, выберите утверждения, наиболее точно описывающие вашу боль.

1. Проявляется ли ваша боль в виде странных неприятных ощущений на коже?
Можно ли сравнить эти ощущения с покалыванием?

- а) НЕТ – Боль, которую я испытываю, нельзя описать таким образом (0)
- б) ДА – Меня довольно часто беспокоят подобные ощущения (5)

2. Изменяется ли кожа в области локализации боли? Покрывается ли она пятнами?
Выглядит ли покрасневшей?

- а) НЕТ – Боль не влияет на внешний вид кожи (0)
- б) ДА – Там, где меня беспокоит боль, внешний вид кожи отличается от нормального (5)

3. Повышена ли чувствительность к прикосновению на пораженном участке кожи?
Можно ли сказать, что лёгкое поглаживание кожи, соприкосновение с одеждой вызывают

неприятные или болевые ощущения?

- a) НЕТ – На поражённом участке кожи чувствительность не изменена (0)
- b) ДА – На поражённом участке чувствительность кожи повышена (3)

4. Появляется ли боль внезапно, в покое без видимых причин? Можно ли описать ее как пульсирующую, разрывную или похожую на удар электрическим током?

- a) НЕТ – Мои ощущения нельзя описать подобным образом (0)
- b) ДА – Меня довольно часто беспокоят подобные ощущения (2)

5. Отличается ли температура кожи на поражённом участке от температуры остальной поверхности кожи? Можно ли описать подобные ощущения как жжение или жар?

- a) НЕТ – Меня не беспокоят подобные ощущения (0)
- b) ДА – Меня довольно часто беспокоят подобные ощущения (1)

В. ОЦЕНКА ЧУВСТВИТЕЛЬНОСТИ

Исследуется поверхностная чувствительность на наличие аллодинии и изменения порога болевой чувствительности (при уколе иглой) на поражённом участке кожи в сравнении с аналогичным участком на противоположной стороне тела либо на другом участке кожи.

1. Аллодиния

Оцените чувствительность к лёгкому прикосновению ватой на поражённом и здоровом участках кожи. Наличие аллодинии можно констатировать, если прикосновение к поражённому участку кожи вызывает боль или другие неприятные ощущения (покалывание, тошноту), в то время как при проведении теста на здоровом участке кожи подобных ощущений не возникает.

- a) НЕТ – Чувствительность одинакова на обоих участках (0)
- b) ДА – Аллодиния только на поражённом участке (5)

2. Изменение порога болевой чувствительности

Определите порог болевой чувствительности на здоровом и поражённом участках кожи, используя иглу 23 калибра, вставленную внутрь цилиндра шприца объемом 2 мл.

Если при уколе на здоровом участке ощущается острое прикосновение, а на

пораженном участке иное – например, прикосновение не чувствуется совсем, ощущается тупое прикосновение (повышенный порог болевой чувствительности) или очень болезненное (сниженный порог болевой чувствительности), то можно констатировать изменение порога болевой чувствительности.

Если укол не ощущается нигде, то наденьте иглу на шприц для увеличения веса и проведите тест повторно.

а) НЕТ – Ощущения от укола иглой одинаковы на обоих участках (0)

б) ДА –Изменённое ощущение от укола иглой в поражённой области (3)

ПОДСЧЁТ РЕЗУЛЬТАТОВ:

Для получения итоговой суммы складываются значения параметров оценки боли и чувствительности

СУММА БАЛЛОВ: _____(максимум 24 балла)

Ключ (интерпретация): Если сумма < 12, нейропатический механизм формирования болевых ощущений маловероятен. Если сумма \geq 12, нейропатический механизм формирования болевых ощущений вероятен.

Пояснения: Шкала помогает выявить нарушение функции нервов, отвечающих за боль, что важно для определения дальнейшей тактики лечения.